Aus der Universitäts-Frauenklinik zu Marburg
Direktor: Geheimer Medizinalrat Prof. Dr. E. KEHRER

Die Wirkung des Hypophysen-Vorderlappenhormon auf infantile männliche Mäuse

Inaugural-Dissertation

zur

Erlangung der Doktorwürde in der Medizin, Chirurgie und Geburtshilfe einer Hohen Medizinischen Fakultät der Philipps-Universität zu Marburg

vorgelegt von

HEINRICH BOCK
Bielefeld

Marburg 1931

Druckerei der Anstalt Bethel, Bethel bei Bielefeld

Aus der Universitäts-Frauenklinik zu Marburg
Direktor: Geheimer Medizinalrat Prof. Dr. E. KEHRER

Die Wirkung des Hypophysen-Vorderlappenhormon auf infantile männliche Mäuse

Inaugural-Dissertation

zur

Erlangung der Doktorwürde in der Medizin, Chirurgie und Geburtshilfe einer Hohen Medizinischen Fakultät der Philipps-Universität zu Marburg

vorgelegt von

HEINRICH BOCK
Bielefeld

Marburg 1931

Druckerei der Anstalt Bethel, Bethel bei Bielefeld

Angenommen von der medizinischen Fakultät Marburg am 6. November 1930

Gedruckt mit Genehmigung der Fakultät

Referent: Prof. Kehrer

Einleitung

Durch die Forschungsergebnisse Aschheim-Zondeks hat die ganze Hormonfrage und besonders die Hypophyse als hormonale Drüse an Interesse gewonnen. Die große Bedeutung des Hypophysenvorderlappenhormon für das weibliche Genitale ließ natürlich die Frage nach der Wirkung dieses Hormones im männlichen Organismus auftreten, und so wurde denn sehr bald nach den grundlegenden Arbeiten Aschheim-Zondeks über Versuchsergebnisse berichtet, die das Verhältnis des Hypophysenvorderlappenhormon zum männlichen Genitalsystem klären sollten, z. B. Aschheim-Zondek, Biedl und Smith. Doch widersprachen sich die Ergebnisse in manchen wesentlichen Punkten.

Ich habe in meiner Arbeit an Hand experimenteller Versuche mit weißen Mäusen mich mit diesen Fragen beschäftigt und den Versuch gemacht, die strittigen Punkte zu klären. Gleichzeitig erhielt ich die Aufgabe, die Literatur über die Anatomie und Physiologie der Hypophyse zusammenzufassen.

R. UNIV.
BIBLIOTHEEK
LEIDEN

Die Wirkung des Hypophysenvorderlappenhormon auf infantile männliche Mäuse

I. Anatomie

Entwicklung der Hypophyse.

Die Entwicklung der Hypophyse ist bis zu den Arbeiten von Hochstetter und Riedel sehr unklar gewesen, da man die Verhältnisse an einigen Tieren kannte und diese auf den Menschen übertrug.

Forschungen verdanken wir: Rathke, Michalkovics, Goette, Balfour, Hoffmann, Dörr, Kupfer, Valenti, Nußbaum, Haller, Saint-Rémy, Woerdemann.

Wie entwickelt sich die Hypophyse beim Menschen?

Nach Hochstetter findet sich zuerst nur eine Querrille am Dache der Mundbucht, woraus sich eine Furche entwickelt. Die dorsale und seitliche Wand richten sich ungleich auf, so daß es dem Scheitelteil der Furche am stärksten zur Geltung kommt; so entwickelt sich allmählich die dorsale Wand, „während die frontale Wand durch die Epithelplatte gegeben ist, die dem Zwischenhirnboden unmittelbar anliegt, gegen die Mundhöhle sich vorwölbt und einen Teil des Daches der primitiven Mundhöhle bildet" (Hochstetter).

Allmählich wird aus dieser Bucht eine Tasche, die Rathkesche Tasche, indem sich die seitlichen und dorsalen Wände immer mehr aufrichten und gegen die vordere Taschenwand vorschieben. Doch spielt bei diesem Vorgang auch das Wachstum des Zwischenhirnboden, die Kopfbeuge, eine Rolle und die Veränderungen im Mundhöhlendach. Es ist nicht eine Ausstülpung des Mundbuchtepithels, die die H-tasche bildet, wie Hertwig in seinem Lehrbuch angibt (Hochstetter).

Die Sesselsche Tasche, die Vorstülpung des präoralen Darmes, verschwindet.

Diese Vorgänge spielen sich in der 3.—4. Woche ab.

Am Boden des Zwischenhirns bildet sich in der weiteren Entwicklung — 5. Woche — die Trichterbucht, die Hochstetter als Mamillarkörperbildung ansieht; die Trichterbildung erfolge später. Sie liegt über dem Gipfelpunkt der H-tasche. Das Infundibulum kommt in eine dellenartige Vertiefung der H-tasche zu liegen, den Trichter. Er wird von den beiden seitlichen Fortsätzen der Tasche umfaßt und besitzt ein Lumen. Hochstetter schreibt dem Trichter bei der Dellenbildung die aktivere Bedeutung zu. — 7. Woche. — Allmählich wird er ganz eingeschlossen von den beiden Fortsätzen, das Lumen verschwindet, und auch seine Wachstumstendenz wird eingeschränkt; er wächst in Keulenform aus. Nur der distale Teil wächst noch. Haller behauptet, daß der von Biedl bei Knorpelfischen beschriebene Saccus vasculosus identisch ist mit dem Prozessus infundibularis des Menschen.

Während dieser Vorgänge, bereits in der 6. Woche, wird die H-tasche durch vordringendes Bindegewebe von dem Rachendach abgedrängt. Es bleibt nur noch ein Stiel zurück, der bis zum Rachendach hinunterreicht und in seinem Epithel knopfförmig endet. Das Bindegewebe bildet die Grundlage für die knorpelige Schädelbasisanlage. Der Stiel verläuft in dem canalis cranio-pharyngeus, der später mitsamt dem H-stiel obliteriert und nur bei Mißbildungen erhalten bleibt. — 10. Woche. — Er verschwindet zuerst an seiner dünnsten Stelle, der knorpeligen Anlage des Keilbein-

körpers. Seine Ansatzstelle kann man an der Hypophyse nicht mehr erkennen. Ein einziger Rest des Stieles bleibt erhalten: Unterhalb der Keilbeinhöhle findet sich die Rachendachhypophyse, die tumorartig entarten kann und daher eine Bedeutung hat.

Bei den Selachiern bleibt der Hypophysengang zeitlebens als hohles Organ mit dem Epithel der Mundschleimhaut in Verbindung (Biedl).

Durch die oben erwähnte Anlage der Schädelbasis findet eine Verlagerung der Hypophyse statt, und zwar wird der untere Teil „frontal und apical verschoben" (Rudel). Die lateralen Teile des Säckchens wachsen als Wülste aus.

Auch von dem unteren Ende des Hypophysensäckchens wächst eine feine Drüsengewebsplatte nach vorn oben, die Hochstetter als Mittelwulst bezeichnet und die durch feines Mesodermgewebe von der Hirnwand getrennt ist. Sie stellt ein Derivat der Hypophysentaschenrinne dar, wie Hochstetter ausführlich erklärt. Nicht immer reicht sie bis zur Incisura infundibularis herauf.

Dadurch, daß die Wand des Hypophysensäckchens aussproßt, entsteht die Adenohypophyse, und gleichzeitig wird durch die Sprossung die endgültige Form der Hypophyse bestimmt. Der Vorderteil wird bald zu einem kompakten Drüsengewebe. Zu beiden Seiten der Mittellinie dringt ein gefäßführender Bindegewebsstrang ein, der sich in der Drüse aufsplittert. Dieses Bindegewebe liegt schon sehr lange dort; in verhältnismäßig früher Zeit schiebt sich Bindegewebe von der Seite hervor und trennt die frontale Wand von der Hirnwand. Doch bleibt in der Mitte immer noch ein dicker Streifen bestehen. Dieses Gewebe steht in unmittelbarer Berührung mit der Wand des Sackes und vermehrt sich, wenn durch die seitliche und dorsale Aufbiegung der Sack Schalenform annimmt.

Der Teil der Hinterwand, der dem Trichterfortsatz anliegt, beginnt erst später zu sprossen, und von ihm stammen die Drüsensprossen, die man im Hinterlappen findet. Die Hinterwand beteiligt sich an der Bildung der pars intermedia des ausgebildeten Organs.

Die Formgestaltung ist mit der 15. Woche nach Rudel beendet. Die weitere Entwicklung beruht wohl auf Größenwachstum und weiterer histologischer Differenzierung bis zu dem Stadium, das ich im histologischen Teil erwähnt habe.

Interessant dürften anschließend die Literaturangaben über die beginnende Funktion der Hypophyse sein. H. Schlimpert fand bei Rinderembryonen in der 10. Woche, bei menschlichen Feten vom 6. Monat ab funktionierende Hypophyse. C. Pratt, McCord und Lewis machten ähnliche Beobachtungen bei Rinderfeten. Schweineembryonen von 30 bis 50 mm Länge sollen nach Snyder und Fraenklin sezernierende Hypophysen haben. Nach Protella funktioniert der Hypophysenvorderlappen erst von der Geburt an.

Anatomie und Topographie der Hypophyse.

Ihr durchschnittliches Gewicht beträgt 0,63 g, doch vergrößert sie sich bei Schwangerschaften manchmal bis über 1 g. Im Alter nimmt die Hypophyse an Gewicht und Größe ab (Kraus, Biedl).

Nach Erdheim beträgt der Querdurchmesser 14,4 mm, der Dickendurchmesser 21,5 mm und der Höhendurchmesser 5,5 mm.

Zu beiden Seiten trennt ein Sinus-Cavernosus die Hypophyse von der Art. carotis interna, aus derem Gefäßsystem (circulus art. Willisi) die Hypophyse mit Blut versorgt wird.

Nach Fuchs ist auch die Art. communicans an der Blutversorgung beteiligt.

Das Blut wird abgeführt durch kleine Venen (Sinus circul. Ridey i).

Auf dem Horizontalabschnitt nach Erdheim erkennt man zwei Teile, den größeren, ungefähr nierenförmigen, grauweißlichen Vorderlappen, den eigentlichen drüsigen Teil (Glandula pituitritia oder Prähypophyse) und einen kleineren, graubräunlichen Hinterlappen, den infundibulären oder nervösen Teil (Neurophyse).

Nicht immer erkennt man zwischen Vorder- und Hinterlappen eine Zone von brauner Farbe — die sehr kolloidhaltige Markschicht oder der Epithelsaum oder die pars intermedia. In Anlehnung an den bei den Säugetieren sehr deutlich ausgeprägten Mittellappen trägt dieser Abschnitt auch den Namen Mittellappen. Die Existenz der pars intermedia als selbständiges Gebilde ist aber sehr umstritten. (Kraus, Dayton, Kasche, Aschner, Plaut, Hochstetter, Berblinger, Erhardt, Schönig, Erdheim, Aschhoff, Tölken, Vogel.)

Unter der Hypophysenhöhle versteht man einen Spalt, der beim Menschen zwischen Vorderlappen und Epithelsaum nur im Kindesalter zu erkennen ist.

In der Schleimhaut des Rachendaches findet sich Hypophysengewebe, die Rachendachhypophyse, ein Rest aus der Entwicklung. Sie beginnt unter den Drüsenschläuchen der Schleimhaut und endigt unter der Schädelbasis.

Das Infundibulum der Hypophyse wird, wie R. Grewing angibt, vom Nucleus supraopticus aus durch regelmäßige Nervenfasern auf dem Wege über das Tuber cinerum und den Hypophysenstiel innerviert. Sie splittern sich im Hinterlappen auf und umspinnen sogenannte „Inselbildungen", deren Bedeutung noch nicht klar ist. Ebenso berichtet Massay von Nervenfasern, die sich zwischen den Drüsenfasern aufsplittern.

Es besteht also eine Verbindung der Hypophyse mit den vegetativen- und Stoffwechselzentren des Zwischenhirns. Hierin liegt die große Bedeutung der Hypophyse für die pathologische Physiologie.

Histologie der Hypophyse.

Histologisch sieht man auf dem Querschnitt durch den Vorderlappen reichliche, dünnwandige Gefäße und solide Epithelstränge, die aus verschiedenen Zellen bestehen, den eosinophilen und den basophilen. Dostojewsky ist wohl einer der ersten gewesen, die diese zwei verschiedenen Zelltypen festgestellt haben.

Die Eosinophilen sind am zahlreichsten, besitzen einen runden Kern und liegen besonders gehäuft im seitlichen und hinteren Abschnitt des Vorderlappen. Die basophilen Zellen sind größer und enthalten ein Kolloid, das durch Vakuolen darstellbar ist. Sie liegen typisch im vorderen Abschnitt des Vorderlappen. Doch kommen sie auch im Hinterlappen vor, und es ist noch unentschieden, ob sie dorthin wandern oder irgendwelche Differenzierungen bedeuten.

Endlich gibt es noch Hauptzellen, die keine spezifische Lagerung in der Hypophyse besitzen und deren Protoplasma schlecht darstellbar ist. Charakteristisch für sie ist die Lagerung untereinander in kleinen Gruppen, sie nehmen das Zentrum eines Alveolus oder eines Balkens ein. Die Hauptzellen können basische Granula bilden und damit zu Basophilen werden, und deshalb besitzen sie auch den Namen Uebergangszellen. Ebenso kann auch eine Rückbildung erfolgen.

Morandi und Massay behaupten, es gäbe nur einen einzigen Typus von Hypophysenzellen und deuten die verschiedenen morphologischen Erscheinungen als verschiedene funktionelle Entwicklungsperioden. Pirone deutet sie als verschiedene Stadien des Sekretvorganges.

Erdheim beschreibt die chromaphilen Zellen auch schon bei Feten. Im ersten Dezennium sind sie gleich den Hauptzellen, im mittleren Alter vorherrschend und im Greisenalter seltener. Er fügt hinzu, daß im höheren Alter fettarme, somit neugebildete Gewebspartien des Vorderlappens in den Hinterlappen hineinwachsen. Nach A. S. und H. G. Grünbaum lassen sich diese Zellen bei Feten noch nicht differenzieren.

Als Abbauprodukte sieht man entgranulierte chromophile Zellen.

Die Eosinophilen entstehen direkt ohne Uebergangszellen.

Daß dieses histologische Bild im Laufe der Entwicklung schwankt, habe ich oben bereits bemerkt.

Nach den Färbemethoden von Kraus unterscheidet man 3 Kolloidarten. 1. das gerbsäurefeste, 2. das fuchsinophile, 3. das fuchsinophobe Kolloid. Ihre Genese erklärt er wie folgt:

1. Das gerbsäurefeste Kolloid wird in den chromophilen Zellen gebildet und ist auch in den Kapillaren nachgewiesen.

2. Das fuchsinophile Kolloid ist aus den entgranulierten basophilen Zellen entstanden, liegt zwischen den Zysten der Marksubstanz und kommt auch im Hinterlappen vor.

3. Das fuchsinophobe Kolloid ist hervorgegangen aus parenchymatösen Einschmelzungen, die zu Zystenbildung führt, und zwar hauptsächlich im hinteren Teil des Vorderlappen, der sogenannten Markschicht. Es ist ein Degenerationsprodukt eosinophiler Zellen. (H. G. Und, A. S. Grünbaum, Kraus, Lothringer, Cameron, Virchow, Langen, Erdheim, Buetow, Edinger.)

In der Gravidität verändert sich der Hypophysenvorderlappen, bedingt durch eine Größen- und Gewichtszunahme. Die Hauptzellen vergrößern und vermehren sich derart, daß sie, sonst zahlenmäßig am geringsten, in der Schwangerschaft im 8.—9. Monat am zahlreichsten sind. Nach Kolde auch bei Kaninchen und Meerschweinchen. Sie besitzen einen großen, unregelmäßigen Kern und reichlich deutlich granuliertes Protoplasma. Mit ihnen vergrößern sich auch die Zellbalken. Monate — sogar jahrelang post partum — erhalten sich diese Zellen und bilden bei erneuter Schwangerschaft das Ausgangsprodukt einer erneuten Vermehrung und Umwandlung der Hauptzellen, so daß sich bei einer Multipara weit größere Mengen von Schwangerschaftszellen finden als bei einer Primapara. Die Zellen bilden sich bei einer Multipara langsamer post partum zurück. Sie stellen eine besondere Art der Eosinophilen dar (Seitz). Poos hält diese Veränderungen in der Schwangerschaft nicht für charakteristisch, es sei lediglich ein Zustand vermehrter Sekretion, wie er nach Thyreodektomie, Kastration usw. auftrete.

Im Hinterlappen fand Vogel in der Gravidität vermehrte Basophile im Gegensatz zu Erdheim und Stumme. Vogel, Rumpf und Kohn bemerkten eine Verminderung des Pigmentes während der Schwangerschaft.

Der Hinterlappen besteht hauptsächlich aus Neuroglia, die aber eine Art ependymäre Neuroglia darstellt, gekennzeichnet durch geringere Differenzierung der Fasern und reichlicheres Protoplasma. Außerdem gibt es noch pigmenthaltige Zellen, ein eisenhaltiges Pigment, ein eisenfreies Pigment und auch ein gemischtes Pigment, die kombiniert in einer Zelle vorkommen können. Ob es ausschließlich in oder außerhalb der Zelle sich befindet, steht noch nicht fest.

Vogel und Rumpf lassen das Pigment aus den basophilen Zellen im Hinterlappen entstehen. Rumpf fand das Pigment zum kleinsten Teil in der Neuroglia, zumeist aber im Bindegewebe dicht um die Gefäße der Neurohypophyse herum. Das Bindegewebe nimmt dieses Pigment bei Zerfall der Zellen auf. Vogel schreibt diesem Pigment eine funktionelle Aufgabe zu, weil er feststellte, daß es sich nach dem Infundibulum hinziehe — es ist eisen- und fettfrei. Beim Neugeborenen ist es jedoch nach Vogel noch nicht vorhanden, nimmt aber mit dem Alter zu. Das Pigment soll ebenso in den Gliafasern und Zellen vorkommen, so daß manchmal rosenkranzförmige Anschwellungen entstehen, die ihren Zusammenhang mit den Fasern verlieren können (Kohn). Nach Kraus kann das Pigment sekundär farblos ja sogar detritusartig werden und sudanophil. Clunnet und Jonnesco stellte eine Aehnlichkeit des Hypophysenhinterlappenpigmentes mit dem Melanin fest.

In allen Lebensaltern finden sich basophile Zellen im Hinterlappen, und zwar am meisten in dem Teil des Hinterlappens, der an den Vorderlappen angrenzt. Sie erstrecken sich strahlenförmig in das Gebiet des Hinterlappen.

Die Ansichten der Autoren über die Entstehung der Basophilen im Hinterlappen sind geteilt. Kasche und mit ihm auch Erdheim glauben an eine Einwanderung in den Hinterlappen, während Dickmann die Einwanderungstheorie nicht für stichhaltig hält, da die Basophilen schon beim Neugeborenen zu sehen seien. Nach ihm senken sich in der Genese

vom Infundibulum aus Epithelien ein beim Einwachsen der Septen und Kapillaren. Durch Lösung des epithelialen Verbandes soll eine Einzellagerung der Eosinophilen entstehen. Das Schicksal der Zellen ist: 1. Untergang, 2. Stehenbleiben auf embryonaler Stufe, 3. synchrones Wachstum, 4. späteres unabhängiges Wachstum mit Geschwulstbildung (Löwenstein).

Wie Kasche berichtet, werden in der pars intermedia stets typische chromophile Zellen des Vorderlappens gefunden, die basophilen Zellelemente im Epithelsaum, Vorder- und Hinterlappen sind die gleichen.

Die Zystenräume, von Erdheim und Dayton auch Rathkesche Zysten genannt, erstrecken sich bis in den Vorderlapen und besitzen undifferenziertes Epithel, das ineinander übergeht. Die letzteren zeigen Entwicklung nach 2 Richtungen, regelrechte Flimmerzellen (zuerst von Peremeschkow in der Hypophyse nachgewiesen) und chromophile Zellen des Vorderlappen. Schwangerschaftszellen sind ebenfalls in der Zystenauskleidung nachgewiesen. Kasche hält die Epithelien für indifferente Vorstufen der Vorderlappenepithelien, die den plasmaarmen Hauptzellen nahestehen. Beide Autoren rechnen die pars intermedia zum Vorderlappen.

Der Hypophysenstiel besteht aus neurogenem Gewebe. Auf seiner Vorderseite findet man Drüsengewebe von parenchymatöser Art, das in Verbindung steht mit dem Vorderlappen und von ihm abstammt. Erdheim hat Plattenepithelanhäufungen gefunden.

In einer kürzlich erschienenen Arbeit von Cameron berichtet dieser von einem sekretorischen Apparat, der neben dem Hypophysenvorderlappen besteht, die pars neuralis und den Hypophyenstiel umlagert und sich bis ins Tuber cinerum erstreckt. Er umfaßt den Zwischenlappen, die basophilen Drüsenzellen (welche von diesem Gewebe abwandern, kolloidale Veränderungen erleiden und gleichzeitig das eigenartige Hypophysenpigment bilden), außerdem die pars tuberalis der Hypophyse und ihre basophilen Wanderzellen. Die Kolloidbildung in diesem Apparat ist besonders im Zwischenlappen mit physiologischen Hemmungen im Abfluß des Sekretes des Zwischenlappentuberalsystems verknüpft. Die Verteilung des Hypophysenpigmentes in der pars neuralis, im Stiel, im Tuber cinerum, und im Nervensystem des 3. Ventrikel liefert den morphologischen Beweis vom Abfluß des Sekretes in dieser Richtung. Die Pars tub. ist um den Hypophysenstiel besonders ausgebildet. Das Zwischenlappentuberalsystem bildet eine Einheit. Das Gewebe ist sehr generationstüchtig, und Reste können seine Funktion übernehmen. Cameron führt einen Fall an, wo durch einen Hypophysenstielmutor eine vollständige Unterbrechung bestand mit dem Zwischenhirn. Der Rest tuberalen Gewebes am Grunde des Hypophysenstiels hatte sich vergrößert, und es bestand nur eine Unterentwicklung der Genitalien bei diesem Fall vor der Pubertät.

Die Rachendachhypophyse besitzt eine alveoläre Struktur und baut sich aus denselben Zellen auf wie die eigentliche Hypophyse. Es finden sich bei alten Leuten starke Kolloidanhäufungen. Zahlenmäßig sind die Zellen umgekehrt verteilt wie in der Hypophyse: 1. Hauptzellen, 2. eosinophile Zellen, 3. basophile Zellen. Ebenso finden sich, nur noch häufiger als im Stiel Plattenepithelansammlungen. Bei Feten kann man manchmal noch Reste des Hypophysenganges nachweisen, die später meist verschwinden.

Der Vollständigkeit halber sei erwähnt, daß Erdheim in dem vordersten Teil der Neurohypophyse Speicheldrüsengewebe festgestellt hat, das als Gebilde des Rachendaches in der weiteren Entwicklung verschwindet.

II. Physiologie der Hypophyse

Einen geschichtlichen Ueberblick bringt Biedel in „Innere Sekretion". Er führt darin die Ansichten über die Funktion und Bedeutung der Hypophyse aus, wie sie von Gallen, Wesal, Schneider, Magendie, Willis, Sylvius, Monroe, Wenzel, Rokitansky, Engel, Ligois, Peremeschkow, Brown-Séquard, Ragowitsch, P. Marie, Minkowski, Fröhlich, Oliver, Schäfer gedacht wurden.

Hypophyse und Gesamtorganismus.

Die Hypophyse sezerniert nach den Angaben obiger Autoren schon im Embryonalleben. Auf welchem Wege das Sekret in den Körper gelangt, ist noch nicht einheitlich erforscht (Cushing, Goetsch, Maurer, Dean, Dixon, Celestino da Costa, Trendelenburg, Aschner, Wassing, Jakobson, Colling, Mestrezat, Caulaert, Siegert, Collin, Costa, Squier, Wertheimer, Karplus).

Collin beschreibt die Hypophysensekretion bei der Katze: die Neurohypophyse und der Mittellappen sezernieren in dem Liquor, während der Hypophysenvorderlappen ins Blut sezerniert dadurch, daß die Capillarwände einreißen und das Sekret der angrenzenden Drüsen vom Blut aufgenommen wird.

Damit wird die Frage aufgeworfen, ob die Hypophyse ein lebenswichtiges Organ ist oder nicht. Man hat versucht, die Hypophyse zu exstirpieren und hat aus den Folgeerscheinungen auf Funktion und Lebenswichtigkeit des Organs geschlossen. — Früher glaubte man, die Hypophyse sei lebenswichtig, weil sämtliche Exstirpationsversuche fehlschlugen. (E. v Cyon, G. Marinesco, Paulesco, Ch. Livon, E. A. Schäfer und Vott.) Doch beruhten diese Fehlschläge meist auf mangelnder Technik oder Verletzung benachbarter Hirnteile. Schon bald gelang es aber, wenn auch nur vereinzelt, Tiere ohne Hypophyse am Leben zu erhalten (Friedemann, Lo Monaco, G. von Rynberk). Es kamen aber immer noch sehr viel Fehlschläge vor, so daß nach Ascolin und Legnani eine Hypophysenexstirpation ohne tötlichen Ausgang eine Seltenheit war. Exstirpation einzelner Teile war gelungen. (B. Fischer, Ch. Livon, Paulesco.) Es gelang dann Aschner, jungen Hunden die Hypophyse zu exstirpieren und sie unter den Erscheinungen eines ausgesprochenen Infantilismus am Leben zu erhalten. Bald kamen von allen Seiten Ergebnisse über gelungene Hypophysenexstirpationen (Sweet und Allen, Houssay, Camus, Ciminata, Koster, Dandy, Reichert, Sachs und Macdonald). Letztere wiesen darauf hin, daß nur Mitverletzung des Hypothalamus zum Tode führt. Karplus und Edinger durchtrennten den Hypophysenstiel. In den Karplus-Versuchen blieben nur die Affen am Leben. Edinger fand dieselben Erscheinungen wie die nach Exstirpation und weist auf den innigen Zusammenhang mit dem Zwischenhirn hin. — In der Schwangerschaft ist die Hypophyse ein unbedingt notwendiges Organ (Pérez). Aschner exstirpierte graviden Tieren die Hypophyse, worauf regelmäßig Abort eintrat. Giusti und Houssay erhielten eine Eiausstoßung auch nach Verletzung des Tuber cinerum.

Hypophyse und Schilddrüse.

Die Hypophyse steht als innersekretorische Drüse mit den anderen innersekretorischen Organen in Zusammenhang. Das von Falta, Eppinger, Hess, Rüdinger und Aschner nach B. Zondek aufgestellte Schema innersekretorischer Wechselbeziehungen hat wohl am meisten Anerkennung gefunden.

Zeichenerklärung:

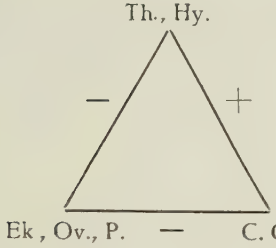

Th = Thyreoidea
Hy = Hypophyse
P = Pankreas
Ov = Ovarien
Ek = Epithelkörperchen
C G = Chromaffines Gewebe
— = Hemmung
\+ = Förderung

In ihrer Beziehung zur Schilddrüse stoßen wir auf verschiedene Anschauungen. E. de Cyon: Die Hypophyse vergrößert sich nach Thyreodektomie, kann einen Ersatz für die Schilddrüse darstellen und ist der Schilddrüse übergeordnet. Die Hypophyse regelt auf dem Umweg über Vagus und Schilddrüse die Blutzufuhr zum Gehirn. Trautmann fand Degenerationserscheinungen in der Hypophyse. R. Luzatto konnte weder durch Fütterung jod- und bromhaltiger Fette, noch durch Entfernung des thyreoparathyreogenen Apparates nennenswerte Veränderungen in der Hypophyse nachweisen. Andererseits stimmen die Angaben von Lucien, Parisot und Degener mit einer Gewichtszunahme überein. Sogar bei den Jungen schilddrüsenloser Tiere konnte Seitz Hypophysenvergrößerung feststellen. Diese kompensatorische Vergrößerung verhinderte Lewingstone nach Schilddrüsengaben. Hammet spricht die Hypertrophie nur der männlichen Hypophyse zu, während Massay der Hypophyse jeden Ersatz für die Schilddrüse abspricht. — Izumi beschränkte die Hypophysenwucherung bei Thyreodektomie nur auf den Vorderlappen. Romeis erweiterte dies auf Schilddrüsen mit Strumenbildung, also funktionell Minderwertiges. Berblinger konnte es an Hand histologischer Veränderungen bekräftigen. Sogar durch Schilddrüsenfütterung ließ sich Degeneration im Hypophysenvorderlappen erzeugen (Kyonari und Nishinura). Die umgekehrte Beeinflussung der Schilddrüse durch Hypophysenextrakt ergab nach Hallion und Alquier Zeichen verminderter Funktion, nach Lucien und Parisot Vergrößerung der Schilddrüse. Zu demselben Ergebnis gelangten Ch. Livon und Peyron, Houssay, Ph. und J. Smith und Vott, die nach partieller und totaler Hypophysenexstirpation eine verkleinerte Schilddrüse vorfanden, die sie durch Hypophysensubstanzfütterung verhindern konnten. Ohne jede Stellungnahme weisen Allen und Duncan auf den Zusammenhang beider Drüsen hin, während Hewitt, Brackmann und Asher, C. A. McKinlay, Swingle, Wilhelmy, Loeb und Kaplan auf Grund ihrer Ergebnisse verschiedenster Versuche den Synergismus beider Drüsen feststellen konnten. — Die besonderen Zusammenhänge bei der Metamorphose werden unten behandelt.

Hypophyse und Pankreas.

Die Stellungnahmen zwischen Hypophysenhinterlappenhormon und Insulin sind einheitlicher. Es besteht ein Antogonismus (Voegtlein, Thompson, Dunn und Lawrence, Hewlett, Kogan und Geiling, Heymanns, Pupco, Geiling, Camphell, Ischikawa, Kraus und Reissinger fanden bei Diabetikerleichen Veränderungen an der Hypophyse, die auf Entlastung und sekundäre Regulation des Inselapparates hindeuten, ebenso bei Pankreasexstirpation. Tiegle und Jurie konnten durch Pituitrin in einigen Fällen von Diabetes mellit. den Blutzucker herabsetzen. Blotner und Fitz erklären den Gegensatz Insulin-Pituitrin dadurch, daß die Steigerung des Blutzuckers nach Pituitrin, die Hypoglykaemie nach Insulin aufhebt. Die Wechselbeziehungen gehen ohne Nervenbeteiligung vor sich (La Barre). Eaves und Igura konnten

durch Insulininjektionen Hypophysenvergrößerung feststellen, gesteigerte Zelltätigkeit. — Im Wasserhaushalt stellten Karef und Klissunis durch Insulin eine Aufhebung der Diuresehemmung nach Pituitrin fest. Karef glaubt an extrarenales Angreifen des Insulins. Während Serebrejski und Vollmer sowohl von Insulin als auch von Hypophysenhinterlappenhormon Diuresehemmung sahen, nur kombiniert wirken beide antagonistisch. Joachimoglu und Metz beobachteten den Antagonismus bei der Wirkung auf den Uterus. — Der Antagonismus wirkt sich nach Cascao de Anciaes auch auf die Säuresekretion des Magens und nach Coope auf die Bildung einer Fettleber aus.

Hypophyse und Adrenalin.

Da die Versuche zumeist auf Pituitrinwirkung beruhen, verweise ich auf die „Physiologie des Hypophysenhinterlappen". (Forschungen stammen von: Kurose, Okada, Kepinow, Rischbieter, Blothner, Fritz, Kraus, Clark, Allers, Boer, Mautner, Pick, Fühner, Kleemann, Garnier, Thaon, Abel, Geiling, Parisot u. andere.)

Physiologie des Hypophysenhinterlappen.

Blutdruck und Gefäßwirkung.

E. de Cyon und Ch. Livon fanden bei Extrakten der ganzen Drüse Abnahme der Pulsfrequenz, Verstärkung der Herzschläge und Steigerung des Blutdruckes. Die Blutdrucksenkung, die manchmal beobachtet wurde, ist auf Verunreinigung zurückzuführen. Einige fanden besonders bei Wiederholung der Injektion mit Extrakten Blutdrucksenkung. (Arbeiten stammen von Schäfer, Swalle-Vincent, Magnus, Houwell, Herring, Amiaux, Meusser, Leimdörfer, Kleemann, Garnier, Thaon, Luingi, Fühner, Parisot, Hogben, Lumbal, Kolles, Geiling, Mautner, Pick, Schlapp, Gruber.) Geiling und Campbell glauben dies Phänomen erklären zu können: die 2. Injektion findet ein noch nicht zur Norm zurückgekehrtes Kreislaufsystem vor und daher verändertes Erfolgsorgan. Vincent und Curtius führen den Umkehrreflex auf Verunreinigung des Extraktes zurück. Hogbæn und Schlapp stellten bei dekapitierten Tieren auf Reininjektion geringe Drucksteigerung, bei vagotomierten Tieren nur Senkung fest. Killian, Kragh und Rehberg treten ebenfalls für die Tonusregulation des Gefäßsystems durch die Hypophyse ein.

Uteruskontraktion und Magen-Darm.

Die Wirkung auf Herz und Gefäßsystem ist nicht eindeutig. Unbestritten aber ist die Uteruskontraktion und die Kontraktion der Harnblase. 1906 stellten Dale und unabhängig von ihm E. Kehrer zuerst die Erregung der glatten Muskulatur, insbesondere des Uterus, fest. Dies wurde in vielen Versuchen bestätigt (Fränkl-Hochwart, Fröhlich, van Dyke usw.). Der Drang zum Urinieren, der nach Hofbauer auftritt, konnte an der Klinik Straßmann nicht bestätigt werden (Kecker, Dissertation Berlin). Die Gravidität sensibilisiert den Uterus für das Hypophysenhormon (Anderes und Wächter, nach Laquer). Das Hypophysenhinterlappenextrakt, wie es im Handel ist, leitet am Ende der Schwangerschaft die Geburt ein (Herzberg). Bei trächtigen Rindern wurde kein vermehrter Hypophysingehalt im Hypophysenhinterlappen gefunden. Okazaki fand unter der Wirkung des corpus luteums sogar eine hemmende Wirkung auf den graviden Uterus. Hamill gelang es, noch bei einem oral gegebenen Hypophysenextrakt Uteruskontraktionen und Erhöhung der Darmperistaltik zu erzielen.

Der Magen reagiert nach Hoffmann mit vermehrter Saftabsonderung auf Pituitrin, bei anderen Autoren gegenteilig (Hess, Gundlach, Elkeles und Insumina), Gerke und Deloch finden ebenfalls bei erhöhtem Fermentgehalt und Peristaltikzunahme am Magen und Darm die

Sekretion von Speichel, Pankreas und Galle eingeschränkt. Filiuski und Rostkowsky sahen Kontraktion der Gallenblase. Hier liegt zweifellos eine Einwirkung der Hypophyse auf das autonome Nervensystem vor, und so konnte Schönduber, Kalk und Schönduber eine sympathische Hemmungs- und eine parasympathische Erregungsphase feststellen in bezug auf Sekretion und Motilität.

Wasserhaushalt.

Aus den Versuchen zahlreicher Forscher (Abel, Geiling, Aiello, Aschner, Atwell, Bal, Bailey, Biedl, Camus, Gournay, Roussy, Collin, Craig, de Cyon, Eisner, Erikson, McFarlang, Fleckseder, Frey, Frommherz, Garnier, Schulmann, Herring, Wolf, Werner, Jakoby, Martin, Janssen, Karlik, Knowlton, Kuchewski, Kurose, Labb, Lebermann, Leschke, Magnus, Schäfer, Maranon, Meyenburg, Meyer, Meyer-Bisch, Mogilnitzky, Molitor, Pick, Nonnenbruch, Pal, Pentimalli, Priestley, Rischbieter, Sato, Solari, Swingle, Stehle, Tangl, Hazay, Trendelenburg, Weiss, Telbitz, Hussay, Rubio) ist zu ersehen, daß zumeist eine Diuresehemmung als Hinterlappenwirkung anerkannt wird.

Melanophorenwirkung.

Die Hypophyse wirkt auf die Melanophoren der Froschhaut ein, indem sie die Melanophoren vergrößert oder bei Exstirpation Albinismus eintritt. Die Frage, welcher Teil für diese Wirkung verantwortlich zu machen ist, ist noch nicht geklärt. (Swingle, Hogben, Winton, Giusti, Houssay, Puente, van Dyke, Atwell, Smith, Crew, Millot.)

Von den anderen Autoren wird sehr stark bezweifelt, daß die Reaktion überhaupt spezifisch ist (Mattei). So konnte Uyeno mit Adrenalin auf die Melanophoren einwirken. Gianferrari hatte bei Nebennieren-Epiphysen- und Hypophysen-Fütterung dieselben Erfolge. Nach Veroncova erzielte neben Organextrakten Fibrin, Pepsin, NaCL und Ringerlösung und destiliertes Wasser Farbreaktion. Kaulquappen in Insulinlösung verdunkelten sich (Guadabassi). Demgegenüber hält Erhardt die Melanophorenwirkung für durchaus spezifisch für die Hypophyse.

Bei diesen, wenn auch verschiedentlich angezweifelten Funktionen der Hypophyse, erhebt sich die Frage, ob dies alles ein und dieselbe Substanz bewirkt, oder ob mehrere Substanzen existieren. Alle Autoren, mit Ausnahme von Smith und Closky, die die Hinterlappenfunktion auf einer einzigen beruhen lassen, sprechen sich für getrennte Substanzen in Melanophoren und Uteruswirkung aus: Dreyer und Clark, Knaus, Dreier, Clark, Fenn, Trendelenburg. Die uteruswirksame Substanz wird von der blutdrucksteigernden und diuretisch wirkenden Substanz, die von Abel und Geiling als eine einzige angesehen wird, abgetrennt von Bugbee, Simond, Kamus, Oliver, Aldrich, Grote, Rowe, Draper, Fenn. Kaufmann trennt noch die Melanophorensubstanz von der die Peristaltik befördernden ab, von der Shamoff die Diurese- und Blutdrucksubstanz abtrennt.

Allgemeinstoffwechsel.

Der Allgemeinstoffwechsel wird sicher durch die Hypophyse beeinflußt (Gerrini). Es wurde viel mit ganzer Hypophyse gearbeitet, so daß man die Ergebnisse nicht für einen bestimmten Teil der Hypophyse verwerten konnte. Aschner und Perges fanden nach Hypophysenvorderlappenexstirpation verminderten O-verbrauch, Winton und Hogben kleinere CO_2 Produktion, Gollwitzer und Meier konnten durch Pituitrininjektion das CO_2 Bindungsvermögen und P H. des Blutes herabsetzen, durch Basenabwanderung in das Gewebe bedingt. Bei Infantilismus und Fröhlichscher Krankheit kann der Grundumsatz bis zu 30 % sinken, der bei Akromegalie auf 30 % erhöht ist (Labbé, Stévenin, van Bogaert). Zloczower findet nach Hypophysenhinterlappeninjektionen vermehrten

O-Verbrauch, der durch Hypophysenvorderlappeninjektionen absinkt. Castox fand nach Pituitrin ein Ansteigen des Gasstoffwechsels, der nach Hypophysenvorderlappeninjektionen indifferent blieb.

Hierhin gehört auch das Bild der hypophysären Fettsucht und die Dystrophia adiposogenitalis. Knipping konnte bei beiden Erkrankungen eine Senkung der spezifisch dynamischen Wirkung feststellen. Sie wird von der Hypophyse reguliert. Bei hypophysärer Kachexie z. B. ist der Erhaltungsumsatz abnorm niedrig (R. Plaut, nach Laqueur, Forster und Smith). Liebesny bemerkte auch eine Steigerung hypophysären Ursprungs im Widerspruch zu Boothly und Rowntrell, Raab, Blix und Ohlin erreichten durch intracerebrale Pituitrinapplikation Sturz des Blutfettes und Wirkung auf das Wärmezentrum. Pituitrin fördert also die Fettverbrennung, hemmt die Fett-KH-Umwandlung im Interesse der Wärmebildung. Die Zentren befinden sich im Tuber cinereum, im Infundibulum, und werden durch Halsmark und Splanchnikus beeinflußt. Coope und Chamberlain erzielten nach Pituitrin eine Fettleber ohne Kerndegeneration, Zeichen einer Hyperfunktion. Vermehrung des Unterhautfettes entspricht einer Hypofunktion. Die Ursache der cerebralen und hypophysären Fettsucht liegt in mangelnder Zerstörung des Fettüberschusses, der nicht der K-H-Erzeugung dient (Raab), hängt also mit Störung auch im K-H-Stoffwechsel zusammen und soll nach Cardiner, Hill, Jones, Smith auf erhöhter Insulinwirkung beruhen, da das Hypophysenhormon nicht in normaler Weise ausgepuffert ist. — Der Zusammenhang der Hypophyse mit Temperatur, Fettansatz, Schlafsucht, Untätigkeit und Unzufriedenheit, nach Münzer Hypophärstimmung genannt, ist schon häufiger erwähnt worden (Roberts, Stewart, Hashimoto, Rogers, Stern, Watelli, Glaufrett, jedoch von Hines und Leese bestritten. Von diesen Erwägungen aus untersuchten verschiedene Autoren die Hypophyse bei Tieren, die im Winterschlaf liegen, und kamen zu dem Ergebnis, daß der Winterschlaf mit der Hypophyse im engsten Zusammenhang stehe und eine Hypofunktion der Hypophyse (Cushing und Goetsch) und des gesamten innersekretorischen Apparates bedeute, sowohl im histologischen Bild als auch klinisch im Fettansatz, Temperatur und Blutdrucksenkung.

Wir haben gesehen, daß mit dem Fettstoffwechsel der K-H-Stoffwechsel eng zusammenhängt und haben vorn bereits von einem Antagonismus Insulin-Pituitrin gesprochen. Weed, Cushing und Jakobson billigen der Hypophyse einen Einfluß auf den Zuckerstoffwechsel zu durch Nervenfasern vom Ggl. superius her in Verbindung mit dem Zuckerzentrum im 4. Ventrikel, wodurch Glykosurie erzeugt werden kann. Rabens und Liftschütz lehnen diese Entstehung der Glykosurie ab. Beck und Harvey finden bei Störungen des Hypophysenhinterlappen Veränderungen im KH-toleranz und in der Stoffwechselbildung, während Houssay, Houssay und Hug und Malamud sogar nach Exstirpation und Verletzung des Tuber cinereums keine Aenderung feststellen konnten.

Hypophysenhinterlappenextrakt oder Pituitrin führt zu gesteigertem Zuckergehalt des Blutes und Glykosurie, sei es durch verminderte Aufnahmefähigkeit oder gesteigerte Abgabe des Gewebes oder Sympathicusreiz (Labbé, Renault, Hines, Leese, Boyd, Fritz, Hines und Leese, Borchard, Zloczower). CA- und K-Jonen sollen diese Wirkung des Pituitrins noch verstärken (Myhrmann). Raab berichtet von sinkendem Blutzucker nach Pituitrininjektionen, Lindau sah primär Hyper-, sekundär Hypoglykaemie, manchmal keine Reaktion. Nach Pickert ist es das Tuber cinerum, das den Blutzucker reguliert, das Hypophysensekret hat nur stimulierende Wirkung. — Interessieren mag hier noch, daß Verron bei Diabetes mellitus in 3 Fällen Zerstörung des Hypophysenstieles sah. Es gibt demnach auch einen echten Diabetes auf hypophysärer Grundlage.

Die Stoffwechselprodukte des Eiweiß und die organischen Salze sind nicht von einem gemeinsamen Standpunkt zu betrachten. Schiff entdeckte bei Akromegalie und Paralysis agitans ein Ansteigen der Phosphorausscheidung auf Hypophysensubstanz hin, wahrscheinlich aus dem Knochenstoffwechsel. W. H. Thompson und Johnstein machten dieselben Beobachtungen bei normalen Hunden, es stieg die Harnsäure (Hammet, Patten und Smith, Falta, Nowaczinsky) und die N-Bilanz wurde negativ. Durch Exstirpation der Hypophyse und Punktion des Tuber cinerum kamen Brüll und Eichholz zu denselben Ergebnissen einer verminderten Phosphatausscheidung. Auf Grund dieser Einwirkungen vermuten chinesische Autoren Tung, Ping-Chi, Psi-Chung Chang ein kompensatorisches Hormon im Gehirn. Grabfield und Prentiss lehnen bei peroraler Darreichung von Hypophysenpräparaten jeden Einfluß auf die Stickstoffausscheidung ab. Wada fand nach Hypophysin verminderte N-Ausfuhr und dadurch erhöhten Harnquotienten C:N.

Hypophysenhinterlappenextraktinjektionen führten bei der Kröte durch Wasseraufnahme zu Gewichtssteigerung (Biasotti). Rees, Maurice stellten das Gegenteil, herabgesetzte Wasserabsorption fest bei oraler Pituitrinabgabe. Nach Rossinsky setzt eine Retention von CL, N, P, CA, Mg und Na mit günstiger Wirkung auf Rachitis und Osteomalacie ein. Dies bestätigen die Autoren Petersen, Hughes bei vermindertem Lymphstrom; letzteres auch von Bayley, Doris, Whitmann und Scott berichtet.

Hofbauer stellte in der Gravidität bis zu 3fachem Gehalt gallensaurer Salze im Blut fest, ein Gegengewicht gegen das Hypophysenhinterlappenhormon.

Bis jetzt habe ich fast ausschließlich die Hinterlappenwirkung besprochen und habe versucht, in die komplizierten Prozesse ein wenig Systematik zu bringen.

Physiologie des Hypophysenvorderlappen

Wachstum.

Biedl hat den Hypophysenvorderlappen als Wachstumsdrüse bezeichnet. Die ersten Versuche ergaben eine Wachstumshemmung (M. Cerletti, Wulzen, Pearl). Bei karzinomatösen Ratten setzte auf Hypophysenvorderlappenhormon gesteigertes Wachstum des Tumor ein (Robertson und Burnett). Sie schreiben dem Extrakt eine wachstumsfördernde Wirkung zu, dem darin enthaltenen Lecithin aber hemmenden Einfluß. Die Akromegalie beruht auf Hyperfunktion des Vorderlappens (B. Fischer, Maranon, Labbé, Stéwenin, van Bogaert usw.). Es gelang experimentell durch Hypophysenvorderlappengabe Riesenwuchs und beschleunigtes Wachstum zu erzeugen, Robertson bei jungen Mäusen, Eimer und Smith durch Implantation bei Ratten, Uhlenhut, Křiženecky bei Amphibienlarven nach der Metamorphose. Evans und Long erreichten nur Resultate nach intraperitonealer Applikation. Vorderlappenfütterung hatte keinen Erfolg. Die Ausfallserscheinungen bei hypophysektomierten Tieren: Wachstumshemmung mit frühzeitiger Verwachsung der Epiphysennähte, Albinismus, unvollständige Metamorphose (Aschner, Vott usw.) werden durch Hypophysenvorderlappen, intraperitoneal zugeführt, wiederhergestellt (Evans und Long, Smith, Putmann, Teel und Benedikt, Allen, Ph. und E. Smith). — Bei Akromegalie besteht eine Hypofunktion des Genitalsystems. Auch bei dem experimentell erzeugten Riesenwuchs gelang es, Rückgang in der Genitalfunktion nachzuweisen: Große Ovarien, seltene Brunsterscheinungen, Fehlen reifer Grafscher Follikel (Evans und Long, Evans, Putmann, Teel, Benedikt). — In der Akromegalie haben wir nach Ansicht der meisten Autoren ein Krankheitsbild des Hypophysenvorderlappen vor uns, das vor der Pubertät noch nicht bekannt ist. Nach Evans beschleunigen die basophilen Zellen das Wachstum, während Versé noch im Alter durch Wucherung eosinophiler Zellen Wachstumsantrieb sah. Er berichtet auch über Akromegalie ohne Befunde in der Hypophyse. Bei den anderen Krankheiten, Adipositas, Dystrophia adiposogenitale, Genitalhypoplasie, Diabetes insipidus und hypophysärer Kachexie, die häufig kombiniert vorkommen, sind die Ansichten über hypophysären oder cerebralen Ursprung oder eine Vermischung beider sehr geteilt. Dystrophia adiposogenitale wird oft als Hypofunktion des Hypophysenvorderlappen angesprochen (Marnon, Brown, Camus und Roussay, Gottlieb, Evans, Maranon, Mogilnitzky und Podljaschuk, Beck, Harvey, Veit).

Metamorphose.

Die Metamorphose wird der Hypophyse, im besonderen dem Hypophysenvorderlappen zugesprochen (Schotté, Ingram); vielfach wird der Schilddrüse eine beschleunigende Funktion zuerkannt. Uhlenhut und Smith glauben, die Funktionen beider Organe trennen zu können: Hypophyse bedingt Wachstum, Schilddrüse leitet die Metamorphose ein. Dagegen konnten Ph. und Irene Smith durch Exstirpation des Hypophysenvorderlappen die Metamorphose 18 Monate unterdrücken, durch Schilddrüsenfütterung einleiten, durch Hypophysenvorderlappen wieder hemmen. Eine Hyperplasie der Hypophyse verhindert die Metamorphose (E. R. und M. M. Hoskins). Der Hypophysenvorderlappen wirkt durch Vermittlung der Schilddrüse auf die Metamorphose, da bei Thyreodektomie Hypophysenvorderlappen nicht die Metamorphose einzuleiten vermag. Spaul wieder beförderte mit Hypophysenvorderlappenextrakt die Metamorphose bei Kaulquappen.

Weibliche und männliche Genitalorgane.

Welche Stellung hat nun die Hypophyse gegenüber den Genitalorganen inne? E. v. Cyon hat wohl als erster auf die Beziehungen der genannten Organe hingewiesen. Bei der Akromegalie schloß man auf die Wechselwirkung. Man machte weiter die Feststellung, daß bei Störungen der Ovarialfunktion die Hypophyse vergrößert sei und bei operierten Fällen von Akromegalie nachträglich die Menses wieder auftreten. (Mayer, Fränkl-Hochwart, Fröhlich.) Wie Schleidt berichtet, entdeckte Fischera 1905 als erster Hypophysenveränderungen nach Kastration im Gewicht und histologischen Bild: Auftreten von Kastrationszellen in der Hypophyse. Dies wurde von Rössle, Andriani und Unkariya bestätigt. Die Kastrationszellen leiten sich nach Unkariya von den basophilen, nach Izumi und Fränkl von den eosinophilen Zellen ab. Der Einfluß geht von den interstitiellen Zellen aus (Schleidt, Mottram und Cramer). Selbst nach Unterbindung der Samenstränge traten Kastrationsveränderungen in der Hypophyse auf (Nakannira). Levingstone bestreitet eine konstante Hypertrophie der Hypophyse nach Kastration, er fand es nur regelmäßig bei weiblichen Tieren. Fels machte nun Feststellungen, die erneut die Kastrationshypophyse als unphysiologisch wirkendes Organ beweisen: Parabiose eines normalen Tieres mit einem kastrierten führt zu Genitalveränderungen des normalen Tieres unter der Einwirkung der Kastrationshypophyse. Konception und Schwangerschaft kann nicht eintreten bei Parabiose mit einem Kastraten durch Hypophysenvorderlappenwirkung, eine Gravidität kann nicht ausgetragen werden.

Aber auch umgekehrt fand man bei Zerstörung oder Bestrahlung der Hypophyse und des Tuber cinereums Auftreten oben erwähnter Krankheitsbilder mit Genitalatrophie und Sistieren der Funktion, die meist durch Hypophysenvorderlappen wieder behoben werden

konnte, und dadurch der Hypophyse eine übergeordnete Rolle einräumte (Frankel und Güller, Fränkl, Giusti und Houssay, Libesny). Hier möchte ich die Hypophysenwirkung einflechten auf Milchsekretion und Eierproduktion bei Hühnern. Hammon, W. Garin stellten gesteigerte, etwas fettreichere Milchsekretion nach Hypophysengabe fest, jedoch keine Erhöhung der Tagesmenge. Andere Forscher bestätigen die Befunde aber nur für die frühe Laktationszeit, da der Reiz von den Genitalorganen ausgehe und mit ihrer Rückbildung verschwinde. — Clark erhielt durch Hypophysenvorderlappensubstanzfütterung an Hühnern erhöhte Eierproduktion, Simpson keinerlei Einfluß und Walker verminderte Legetätigkeit.

Als nun der gegenseitige Einfluß von Hypophyse und Genitale feststand, lag der Gedanke nahe, daß diese Einwirkungen am deutlichsten zutage treten würden in der Zeit der größten Leistung des Genitale: Gravidität und Menstruation. — Foetuspreßsaft rief an älteren Kaninchenhypophysen Veränderungen hervor (Kojano) und Berblinger nach Hofbauer und Lehmann fanden durch Placentaextrakt bei Ratten eine Zunahme der hypophysären Formationen im Sinne der Schwangerschaft. — Hofbauer sagt noch zum Menstruationszyklus, daß der Eintritt der Follikelflüssigkeit in den Bauchraum ein Stimulus für die Hypophyse auf die Ovarien sei und daß durch die Resorption und Auflösung des Eiweiß der Menstruationsvorgang bedingt sei als anaphylaktisches Phänomen. Corpus luteum sei ein Hemmungskörper, ein Schutz für das sich entwickelnde Ei und sei ein Regulator der Blutung. Nach Dixon besteht eine indirekte Wirkung der Hypophyse auf den Uterus über die Ovarien. Ovarienextrakt steigere, Corpus luteum hemme die Hypophysensekretion. Stärkste Tätigkeit der Ovarien findet man am Ende der Gravidität und im Beginn der Menstruation. — Von Teel, Engle und Mermod wurde die Feststellung gemacht, daß Hypophysenvorderlappenextrakt in der Schwangerschaft die Geburt einleite. An den Ovarien zeigten sich viele neugebildete Follikel, die auf oestrale Bedingungen hinwiesen. Aschheim und Zondek wiesen diesen oestralen Vorgang durch Scheidenabstriche nach. Die Schwangerschaft dauerte fort, an den Ovarien ließ sich Follikelreifung feststellen. E. Kehrer hält einen spontanen Geburtseintritt ohne die Schwangerschaftszellen der Hypophyse für unmöglich. Sklower hatte schon vorher beim Frosch die Hypophyse als Brunstorgan entdeckt und Goetsch hatte auf die fördernden Einflüsse auf sexuelle Entwicklung nach Hypophysenvorderlappenextraktfütterung hingewiesen.

So versuchte man denn auch durch Hypophysenvorderlappenhormon Veränderungen am Genitale normaler Tiere zu erhalten. Teel fand eine Reizung der Uterusschleimhaut. Aschheim und Zondek, Voss und Löwe konnten an der infantilen weiblichen Maus durch Vorderlappenhormon die Brunst auslösen. Sie fanden das Hormon unspezifisch. Erhardt gelang es an der infantilen

Ratte. Während nun Aschheim und Zondek die Brunst bei kastrierten Tieren nicht auslösen konnten und damit die Wirkung der Hypophyse über die Ovarien bestätigten, wollen Brouha und Simmonet auch an der kastrierten Maus Brunsterscheinungen ausgelöst haben. Fellner erhielt ähnliche Ergebnisse wie Aschheim und Zondek, führte sie aber auf den Gehalt der Hypophyse an Ovarialhormon zurück, da er an der kastrierten weiblichen Maus Oestruserscheinungen hervorrief, Evans, Long nach Bellevay unterdrücken bei der erwachsenen Ratte durch Hypophysenvorderlappenhormon den Oestrus, während Aschheim-Zondek ihn an infantilen Mäusen hervorriefen. Sie führen diese Gegensätze auf 2 Substanzen zurück, von denen nur eine alkalibeständig ist. — Aschheim und Zondek fanden das Hypophysenvorderlappenhormon im Serum Schwangerer und konnten es auch bald im Urin gravider Frauen feststellen, worauf sie ihre bekannte Schwangerschaftsdiagnose aufbauten, ein System aufstellten und das Hormon rein darstellten.

Dies waren die Ergebnisse des Hypophysenvorderlappenhormon auf weibliche Tiere. Wie wirkt es nun auf männliche Individuen?

Smith sah bei Ratten, die mit Rattenhypophysensubstanz implantiert waren, beschleunigtes Wachstum der Hoden und des Genitalapparates, das bei kastrierten Tieren ausblieb; er erklärte das Hormon für artspezifisch. Das Hormon hat stimulierenden Einfluß auf die Hoden und ruft Reifeerscheinungen am Hoden hervor mit Wachstum der übrigen Geschlechtsorgane. Nach Befunden von Aschheim und Zondek tritt auf Hypophysenvorderlappenhormon (auf 2—4 Einheiten) geringe Zunahme der Größe und des Gewichtes der Hoden ein. Auffallend groß ist der Nebenhoden und die Samenblase. Fels behandelte männliche Mäuse mit Schwangerenserum, daß sowohl Ovarialhormon und auch Hypophysenvorderlappenhormon enthält. Er fand eine Abnahme des Hodengewichtes, und zwar trat beim Ovarialhormon Degeneration der Kanälchen auf, während sich die Wirkung des Hypophysenvorderlappenhormon in Wucherung der Zwischenzellen und ausgedehntem Wachtum der aktzidentellen Geschlechtsmerkmale zeigen ließ. Letzteres trat nach Entfernung der Hoden nicht mehr auf. Die Hypophyse wirkt also über die Keimdrüsen und ist als übergeordnetes Organ anzusehen. Ebenso nehmen die Hoden nach Hypophysenvorderlappenhormon bis zur Hälfte ab nach Berichten von Biedl.

III. Die Wirkung des Hypophysen-Vorderlappenhormon auf infantile männliche Mäuse. (Eigene Versuche.)

Ich habe schon auf die Arbeiten von Aschheim-Zondek und Fels hingewiesen. Aschheim-Zondek injizierten infantilen männlichen Mäusen ein wasserlösliches eiweißfreies Hypophysenvorderlappenhormon und fanden neben einer geringen Hodenzunahme an Gewicht und Größe eine beträchtlich vergrößerte Samenblase. Dies ließ sich jedoch nur bei Injektionen mehrerer Einheiten von Hypophysenvorderlappenhormon nachweisen. Das Hormon wirkt auch bei männlichen Mäusen auf dem Wege über die Keimdrüse, da bei kastrierten Tieren jede Wirkung auf die akzidentellen Geschlechtsmerkmale fortfiel. Fels injizierte wochenlang Schwangerenserum. Er stellte Gewichtsabnahme der Hoden fest und ebenfalls eine bedeutende Vergrößerung der akzidentellen Geschlechtsmerkmale, die die Größe ausgewachsener Tiere erreichten. Mikroskopisch fand sich an den Hoden eine Wucherung der Zwischenzellen, die er dem Hypophysenvorderlappenhormon zuschreibt, während er die Wachstumshemmung auf das gleichzeitig injizierte Ovarialhormon zurückführt, das rein injiziert eine Degeneration der Samenkanälchen bedingt. An geschlechtsreifen Tieren trat keinerlei Wirkung durch Hormonzufuhr ein.

Beuthner injizierte, wie Fels berichtet, Menformon und erhielt schwere Degenerationserscheinungen an den Hoden, die Samenkanälchen waren verengt und sahen leer aus, zwischen den Kanälchen große Interstitien, die Zwischenzellen waren nicht gewuchert, Spermatogonien waren ganz vereinzelt nachzuweisen.

Smith berichtet über Ergebnisse homöoplastischer Vorderlappentransplantation bei jungen männlichen Ratten, daß eine prämature Reifung des Hoden einsetzt. Ebenso wirkt auch artfremde Transplantation und Extraktinjektion. An den Hoden war das Epithel der Samenkanälchen mehrschichtig, reife Spermatozoen erschienen, die sekundären Geschlechtsmerkmale waren stark gewachsen. Diese Veränderungen fehlen bei kastrierten Männchen. Eine Hodenatrophie beruht nach ihm auf dem Fehlen von Hypophysenvorderlappenhormon.

In unseren Versuchen wurden die Tiere nach dem von Aschheim-Zondek bei ihrer Schwangerschaftsreaktion angegebenen Schema mit verschiedenen Wirkstoffen gespritzt sowie auch mit Schwangerenurin, der ja neben dem Ovarialhormon auch Hypophysenvorderlappenhormon enthält.

Um uns bei unseren Untersuchungen ein genaues Bild von der Vergrößerung bzw. Verkleinerung der Hoden machen zu können, war es nötig, die Gewichte der Hoden zahlreicher immaturer Mäuse (Hodengewichte festgestellt an 100 Tieren) festzustellen, da eine geringe Gewichtsab- oder -zunahme in Vergleich zu einigen wenigen Kontrolltieren nicht maßgebend sein konnte. Wir haben zunächst von einer großen Anzahl normaler Tiere die Hodengewichte bestimmt (in der Zusammenstellung befinden sich auch sämtliche Kontrolltiere).

Es ergab sich als Durchschnittsgewicht eines Hoden:

6 bis 7	g	schwere Mäuse	=	0,0149	g	Hodengewicht
8 „ 9	„	„	=	0,0215	„	„
9,5 „ 11	„	„	=	0,0284	„	„
11,5 „ 13	„	„	=	0,0346	„	„
14 „ 15	„	„	=	0,0404	„	„

Nach Fels hat Saller ein Durchschnittsgewicht beider Hoden einer 12,8 g schweren Maus von 100 Milligramm angegeben, was nach meinen Erfahrungen zu hoch ist.

I. Versuchsgruppe.

Versuchsanordnung: 10 männliche Mäuse mit 2 Kontrolltieren im Gewicht von 6—8 g wurden nach dem Schema von Aschheim-Zondek mit dem Urin einer Schwangeren aus dem 8. Monat gespritzt, dann wieder gewogen und nach einem Ruhetag dasselbe wiederholt. Nach dem zweiten Spritzcyklus erfolgte die Sektion.

Tabelle Nr. 1:

Nr. 1—10 Versuchstiere, Gewichtstabelle und Hodengewicht. Beginn des Versuches am 8./1. 29.

	Gewogen am:	Gesamtgewicht g	Gewogen am:	Gesamtgewicht g	Gewogen am:	Gesamtgewicht g	Hodengewicht g
1. Maus	8. 1. 29	6,0	12. 1. 29	5,5	16. 1 29	6,0	0,014
2. „	„	6,0	„	5,0	„	Tod	
3. „	„	6,0	„	6,4	„	6,6	0,0153
4. „	„	7,0	„	7,0	„	8,5	0,018
5. „	„	8,0	„	9,0	„	10,5	0,0278
6. „	„	6,0	„	6,0	„	8,0	0,0143
7. „	„	7,0	„	7,0	„	Tod	
8. „	„	7,0	„	9,0	„	9,5	0,0183
9. „	„	8,0	„	8,0	„	8,5	0,0203
10. „	„	7,0	„	7,0	„	5,5	0,008
Kontrollversuch:							
1. Maus	8. 1. 29	6,5	„	Tod			
2. „	„	6,5	„	7,0	„	7,0	0,0173

Das Gewicht der Tiere hatte sich während der Versuchsdauer bei den einzelnen Tieren verschieden verhalten. Maus 10 hatte

1,5 g an Gewicht verloren. Sie machte einen kranken Eindruck. Maus 1 wies weder Gewichtszu- noch -abnahme auf. Alle anderen Mäuse waren schwerer geworden. Die Gewichtszunahme schwankt zwischen 0,5 g bei Maus 9 und 2,5 g bei Maus 5 und 8. Das Kontrolltier hatte 0,5 g zugenommen. In der Mehrzahl der Fälle wiesen die Versuchstiere also eine größere Gewichtszunahme auf; doch war kein einheitlicher Befund zu erheben.

Sektion: Bei der Eröffnung der Bauchhöhle fiel auf, daß die Samenblasen der Versuchstiere gegenüber dem Kontrolltier in den meisten Fällen doppelt so groß waren, besonders in die Augen fallend waren die Samenblasen bei Maus 5 und 8. Penis und Prostata schienen ebenfalls vergrößert zu sein, doch längst nicht in dem Ausmaß wie die Samenblasen. Die Hoden waren makroskopisch weder vergrößert noch verkleinert. Nur Maus 10 zeigte atrophische Genitalorgane.

Die Genitalorgane wurden herauspräpariert und das Hodengewicht festgestellt. Die Gewichte der Hoden sämtlicher Tiere lagen unter dem Durchschnittsgewicht, aber in dem Schwankungsbereich, den ich bei meinen Kontrolltieren als normal gefunden hatte. Nur bei Maus 6 und 10 konnte man von einer Gewichtsabnahme sprechen, da das Hodengewicht von 0,0143 und 0,008 g unterhalb der physiologischen Schwankungen lag. Das Hodengewicht des Kontrolltieres entsprach der oberen Grenze der normalen Schwankungen.

Mikroskopisch wurde mit Ausnahme von 3 Tieren (1, 3, 10) gefunden: a) die Prostata mehr oder weniger stark hypertrophiert, b) die Samenblasen vergrößert. Sie waren mit Sekret gefüllt und hatten zum Teil doppelt so weites Lumen wie normal. An den Nebenhoden war nichts Auffallendes zu bemerken. c) Morphologisch fiel an dem Gesamtbild der Hoden auf, daß die Kanälchen nicht mehr so dicht zusammenlagen, sie waren aufgelockert. Bei Maus 4, 6 und 9 waren die Samenkanälchen besonders groß, das Lumen sehr weit. Man erkannte bei diesen Tieren eine geordnete Schichtung der Epithelien in 2—3 Schichten und an der Basis Spermatogonien, keine Spermatogenese. Andere Hoden zeigten in den Samenkanälchen gar keine Veränderungen gegenüber dem Kontrolltier. Dagegen wurden in diesen letzteren einzelne Zwischenzellen, zum Teil sogar in Gruppen zusammenliegend (Maus 5 und 8) angetroffen.

Zusammenfassung:

1. An den Hoden findet sich keine einheitliche Reaktion. Das Gewicht der Hoden schwankt stark im Verhältnis zum Allgemeingewicht. In einigen Hoden sieht man Reifungszeichen wie geordnete Schichtung der Epithelien der Hodenkanälchen. An anderen Hoden fehlt diese Reifung. Zwischenzellen treten nur bei 2 Mäusen auf.

2. Ebenso zeigen auch die akzidentellen Geschlechtsmerkmale keine absolut einheitliche Reaktion. In 5 Fällen läßt sich eine Vergrößerung der Samenblasen und Prostata feststellen. In 3 Fällen dagegen wird diese Wachstumssteigerung vermißt.

II. Versuchsgruppe.

Versuchsanordnung: Es wurde Urin injiziert, der von einer Schwangeren mens IX. stammte, zu einer Zeit also, in der nach Aschheim-Zondek sowie Fels neben dem Hypophysenvorderlappen hormon auch sehr reichlich Ovarialhormon durch den Urin ausgeschieden wird.

Wir nahmen zu diesem Versuch 20 Tiere, die wir zweimal nach Aschheim-Zondek spritzten, und 10 Kontrolltiere.

Es starben von den 20 Versuchstieren 9 Mäuse. Dabei waren es keineswegs die Tiere, die am meisten Urin bekommen hatten, sondern durchschnittlich waren von jeder Serie fast gleichmäßig viel Tiere gestorben. (Tier Nr. 6, 7, 9, 10, 12, 13, 14, 18, 20.)

Die hohe Sterblichkeitsziffer glaube ich erklären zu können. Einmal zeigten die Tiere Entzündungserscheinungen an den Injektionsstellen auf dem Rücken. Bei vielen Mäusen fielen am Rücken die Haare aus, die Tiere bekamen Durchfall und starben. Es ist möglich, daß der Urin Bakterien enthielt und die Tiere an einer Infektion zugrunde gingen. Außerdem aber machten die Tiere, die aus einem fremden Stall stammten, einen Milieu- und Nahrungswechsel durch. Diese Momente zusammen dürften eine hohe Sterblichkeitsziffer erklären.

Ich möchte zunächst eine Tabelle der Versuchstiere mit fortlaufend kontrolliertem Körpergewicht und mit dem Hodengewicht bei der Sektion folgen lassen. Anschließend daran die Zusammenstellung der 10 Kontrolltiere zum Vergleich.

Tabelle Nr. 2:

1—20 Versuchstiere und 1—10 Kontrolltiere, Gewichtstabelle und Hodengewicht. Beginn der Versuche am 19. 1. 29.

	Gewogen am:	Gesamtgewicht g	Gewogen am:	Gesamtgewicht g	Gewogen am:	Gesamtgewicht g	Hodengewicht g
1. Maus	19. 1. 29	7	24. 1. 29	8,3	27. 1. 29	10,5	0,0246
2. „	„	6	„	7	„	8	0,0133
3. „	„	7	„	8	„	11	0,019
4. „	„	6	„	6	„	6,5	0,0123
5. „	„	5,5	„	5.5	„	6,5	Tod
6. „	„	7	„	8	Tod 26.1.		
7. „	„	7	„	9	„ „		
8. „	„	6	„	7	27. 1. 29	9	0,028
9. „	„	7	„	8	Tod 25.1.		
10. „	„	6	„	7	„ 26.1.		
11. „	„	6,5	„	6	27. 1. 29	7	0,0166
12. „	„	6	„	6	„	6	Tod kurz
13. „	„	6	„	5,5	Tod		v. d. Sekt.
14. „	„	7	„	7	„		
15. „	„	6,5	„	5	27. 1. 29	10	0,0176

		Gewogen am:	Gesamtgewicht g	Gewogen am:	Gesamtgewicht g	Gewogen am:	Gesamtgewicht g	Hodengewicht g
16.	Maus	19. 1. 29	7	24. 1. 29	7,5	27. 1. 59	8	0,0173
17.	„	„	7	„	6	„	7	0,009
18.	„	„	6,5 Tod					
19.	„	„	6,5	„	6	„	6	0,014
20.	„	„	6,5	„	5,5 Tod			
Kontrollversuch:								
1.	Maus	19. 1. 29	8	„	8	„	11	0,0236
2.	„	„	7	„	5,5	„	7	0,0176
3.	„	„	7	„	6	„	8	0,022
4.	„	„	7	„	7	„	9,5	0,0236
5.	„	„	8 Tod					
6.	„	„	7	„	9,5	„	9,5	0,02
7.	„	„	7	„	8	„	11	0,025
8.	„	„	7	„	7,5	Tod 26.1.		
9.	„	„	6	„	6	27. 1. 29	7,5	0,0136
10.	„	„	6	„	7	„	8	0,016

Das Gewicht der Mäuse zeigte alle Stadien der Gewichtszu- und -abnahme. Bei diesem Versuch fand ich sogar bei einer Maus (Nr. 19) eine Gewichtsabnahme von 0,5 g während der 8tägigen Versuchsdauer. Maus 17 und Maus 12 blieben auf ihrem Anfangsgewicht stehen. Die Gewichtszunahme erstreckte sich von 0,5 g bis 4,0 g bei Maus Nr. 3. In den letzten beiden Serien, Maus Nr. 11—20, nahmen die Tiere im Anfang meist ab oder hielten sich auf ihrem Gewicht, ein Ausdruck für die oben angegebenen schädigenden Einflüsse.

Aehnlich war es bei den Kontrolltieren. Abgesehen von dem Milieu- und Nahrungswechsel unterlagen sie keinen Einflüssen, daher war die Sterblichkeit nicht so groß. Doch fanden wir bei der Gewichtskontrolle dieselben Varianten. Maus Nr. 2 hatte nicht zugenommen, Maus Nr. 7 nahm 4 g zu. Auch hier nahmen einige Tiere anfänglich ab oder blieben im Gewicht stehen (Nr. 2, 3, 4 und 9), um erst später langsam zuzunehmen.

Obduktion: Nach Eröffnung der Bauchhöhle und Freilegung der Genitalien fand man bei einigen Tieren eine Hypertrophie der akzidentellen Geschlechtsmerkmale (Nr. 1, 3, 8 und 15), bei anderen (Nr. 4, 5, 12 und 19) war die Entwicklung der Genitalorgane gegenüber den Kontrolltieren zurückgeblieben. Tier 2, 11, 16, 17 wiesen makroskopisch keine besonderen Veränderungen der Genitalorgane auf. Die Hoden von Maus 8 waren schwerer als das Durchschnittsgewicht (aber noch innerhalb der physiologischen Grenzen). Die Hodengewichte von Maus Nr. 2, 3, 4, 15 und 17 lagen unterhalb der physiologischen Grenze. Bei den übrigen 6 Mäusen entsprach das Hodengewicht dem Durchschnittsgewicht.

Es läßt sich aus diesen nicht einheitlichen Gewichtswerten kein Schluß auf eine Beeinflussung der Hoden durch Schwangerenurin ziehen.

Mikroskopischer Befund: An der Samenblase und Prostata fanden wir entsprechend den Sektionsbefunden bei einigen Mäusen eine starke Hypertrophie (1, 3, 8, 15). Bei den anderen überlebenden Mäusen war nur eine mäßige oder überhaupt keine Hypertrophie zu verzeichnen. (Nr. 2, 4, 5, 11, 12, 16, 17, 19.) Die Nebenhoden zeigten nur bei 2 Tieren eine deutliche Vergrößerung (Nr. 2 und 17).

Bei Maus Nr. 2, 11 und 16 fiel in den Hoden die Größe der Lichtungen der Hodenkanälchen auf, im Zwischengewebe keine Vermehrung der Leydigschen Zellen.

Bei ausgesprochener Hypertrophie von Samenblasen und Prostata (Tier Nr. 1, 3, 8 und 15) sahen wir an den Hoden eine sehr deutliche Vergrößerung der Samenkanälchen, das Epithel war zum Teil in Reihen geordnet. Es fanden sich vereinzelt Sekretpfröpfe in den Gängen. Es bestand außerdem eine ausgesprochene Hyperaemie der Hoden. Die stark geschädigten Tiere zeigten auch in Uebereinstimmung mit dem Sektionsbefund starke atrophische Genitalorgane. In den Hoden fielen ab und zu vereinzelte Zwischenzellen auf.

Bei unkritischer Betrachtung könnte man glauben, daß die Atrophie der Genitalorgane auf einer Wirkung des Ovarialhormons beruhe und daß die Hypertrophie der Wirkung des Hypophysenvorderlappenhormons zuzuschreiben wäre. Die einzelnen Befunde waren aber so wenig eindeutig, daß ich diesen Schluß nicht zu ziehen wagte. Erstens nahm ich an, daß die Atrophie der Genitalorgane ebensogut auf die Allgemeinschäden zurückgeführt werden können, zweitens mußte ich daran denken, daß das Ausbleiben einer Hypertrophie der akzidentellen Geschlechtsorgane in den meisten Fällen auf einer zu geringen Hormonzufuhr beruhte.

Deshalb wurde der Versuch wiederholt. Wir nahmen 10 Mäuse im Gewicht von 6—8 g und spritzten sie mit dem Urin einer Graviden mens 9 viermal nach dem Aschheim-Zondekschen Spritzverfahren. Die Ruhetage zwischen den einzelnen Zyklen fielen fort.

Anschließend möchte ich die Versuchsanordnung mit dem kontrollierten Allgemeingewicht und dem bei der Sektion gefundenen Hodengewicht folgen lassen.

Tabelle Nr. 3:

1—10 Versuchstiere u. 1—5 Kontrolltiere. Beginn der Versuche am 24. 2. 29.

	Gewogen am:	Gesamtgewicht g	Gewogen am:	Gesamtgewicht g	Gewogen am:	Gesamtgewicht g	Hodengewicht g
1. Maus	24. 2. 29	6	3. 3. 29	10	11. 3. 29	10,5	0,024
2. „	„	7	„	10	„	10	Weibchen
3. „	„	7	Tod				
4. „	„	6	3. 3. 29	10	„	9	0,034
5. „	„	6	„	9	„	8	0,027

	Gewogen am:	Gesamt-gewicht g	Gewogen am:	Gesamt-gewicht g	Gewogen am:	Gesamt-gewicht g	Hoden-gewicht g
6. Maus	24. 2. 29	7	Tod				
7. „	„	7	3. 3. 29	11	11. 3. 29	9,5	0,0423
8. „	„	8	„	12	„	10	0,0336
9. „	„	7,5	„	12	„	10,5	0,029
10. „	„	8	„	13	„	12	nicht festg.
Kontrollversuch:							
1. Maus	24. 2. 29	7	„	9	„	7	0,0086
2. „	„	8	„	11	„	9	0,029
3. „	„	7	„	13	„	14	0,0422
4. „	„	7	Tod				
5. „	„	8	3. 3. 29	14	„	13	nicht festg.

Von Versuchsmaus 10 und Kontrollmaus 5 wurde das Hodengewicht nicht bestimmt und die gesamten Genitalorgane zur photographischen Darstellung aufgehoben.

Von 10 Versuchstieren blieben uns nur 8 Tiere, da ein Tier starb und das andere sich bei der Sektion als Weibchen entpuppte.

Bei dem Allgemeingewicht dieser Tiere fiel auf, daß sie fast alle in der Mitte des Versuches enorm zugenommen hatten, während sie am Ende des Versuches durchschnittlich an Gewicht wieder verloren hatten.

Trotzdem hatten die Tiere eine Mindestzunahme von 2 g zu verzeichnen. Maus 1 nahm sogar 4,5 g zu. Da die Kontrolltiere ähnliche Gewichtsschwankungen zeigten, ließ sich eine besondere Hormonwirkung ausschließen.

Bei der Sektion fielen bei allen Versuchstieren die ungeheuer vergrößerten Samenblasen auf. Sie waren bei weitem größer als der gesamte Genitaltraktus der Kontrolltiere. Die Samenblasen reichten bis weit in die Bauchhöhle hinein. Sie überschritten die Maße der Samenblasen ausgewachsener Tiere (siehe Photographie). Ebenso war auch die Prostata sehr stark vergrößert. Die großen Genitalorgane, verglichen mit der Allgemeingröße der Mäuse, machten einen grotesken Eindruck.

Die Hodengewichte, so sehr sie auch von dem Durchschnittsgewicht abzuweichen schienen, lagen doch noch innerhalb der Zahlen, die wir bei den Kontrolltieren gefunden haben. Ich gebe zu, daß wir bei diesem Versuch viele Mäuse haben, die ein für ihr Allgemeingewicht sehr hohes Hodengewicht haben (Maus 4, 7 und 8). Doch fiel mir bei der Durchsicht der Kontrolltiere auf, daß die Hodengewichte überhaupt mit zunehmendem Alter von 9 g ab sehr große Varianten zeigten. Wir werden dies später erklären. Bei keinem Tier können wir von einer Hodenatrophie sprechen. Das

einzige Tier, das sich unterhalb des Durchschnittsgewichtes, aber noch innerhalb der normalen Schwankungen befand, war Maus 1.

Die histologische Untersuchung bestätigte uns unsere Sektionsbefunde. Die gesamten akzidentellen Geschlechtsmerkmale waren hypertrophisch in einem Ausmaß, wie wir es bisher noch nicht gesehen hatten. Samenblase und Prostata waren bei allen Tieren strotzend mit Sekret gefüllt. Es lag hierin eine Einheitlichkeit vor.

Die histologische Untersuchung der Hoden zeigte bei mehreren Tieren erweiterte Samenkanälchen, das Epithel lag in Reihen geschichtet. Eine deutliche Spermatogenese war teilweise nachweisbar. Im Interstitium entdeckte man Zwischenzellen, die oft in Haufen zusammenlagen, wie sie bei infantilen Kontrolltieren nie vorkamen. Nur die etwas schwereren Kontrolltiere 3 und 5 dieses Versuches ergaben denselben histologischen Befund, nämlich Spermatogenese und Zwischenzellen.

Zusammenfassung: Das Allgemeingewicht blieb unbeeinflußt. Das Hodengewicht zeigte starke Schwankungen nach oben, doch kamen diese auch bei den Kontrolltieren vor. Gegenüber den Kontrolltieren fanden sich stets die enorm großen Samenblasen, die strotzend mit Sekret gefüllt waren.

Die Hoden zeigten mitunter alle Merkmale der beginnenden Reife, selbst bei Tieren, die nach dem Versuch weniger als 12 g wogen.

Diese Reifezeichen wurden bei Kontrolltieren nur bei 13 und 14 g schweren Tieren angetroffen. Zu diesen Reifezeichen gehört aber auch das Auftreten von Zwischenzellen. Bei gesteigerter Hormonzufuhr zeigte sich also eine Einheitlichkeit im Befunde.

Da im Schwangerenurin vom IX. Graviditätsmonat nicht nur das Hypophysenvorderlappenhormon, sondern auch das Ovarialhormon in ungefähr gleicher Menge ausgeschieden wird, mußten wir uns die Frage vorlegen:

1. Wie wirkt der Urin nicht schwangerer Frauen?
2. Wie wirkt das Hypophysenvorderlappenhormon allein?
3. Wie wirkt das Ovarialhormon allein?

III. Versuchsgruppe.

Nachdem wir in den letzten Versuchen Urin aus dem letzten Monat der Schwangerschaft gespritzt hatten, verwandten wir in den folgenden Versuchen Urin aus dem Anfang der Schwangerschaft (Mens III), der nach Aschheim-Zondek mehr Hypophysenvorderlappenhormon als Ovarialhormon enthält.

10 Mäuse im Gewicht von 6—8 g und 5 Kontrolltiere von demselben Gewicht nahmen wir zu unseren Versuchen. Die Versuchstiere wurden viermal nach dem Aschheim-Zondekschen Verfahren gespritzt.

Tabelle Nr. 4:

1—10 Versuchstiere und 1—5 Kontrolltiere. Beginn der Versuche am 30. 1. 1929.

	Gewogen am:	Gasamtgewicht g	Gewogen am:	Gesamtgewicht g	Gewogen am:	Gesamtgewicht g	Gewogen am:	Gesamtgewicht g	Gewogen am:	Gesamtgewicht g	Hodengewicht g
1. Maus	30.1.	7	3. 2.	7	7. 2.	8,2	11 2.	8,5	15 2.	Tod	
2. „	„	6	„	8	„	9	„	8,5	„	10,5	0,022
3. „	„	6	„	8	„	9,5	„	10	„	10,5	0,028
4. „	„	6	„	6	„	6	„	6	„	Tod	
5. „	„	6	„	7	„	8,5	„	7	„	„	
6. „	„	6	„	6	„	6	„	7	„	„	
7. „	„	6	„	7	„	7 Tod					
8. „	„	6,5	„	8	„	8,5	Tod				
9. „	„	6,5	„	8	„	9	11 2	9,5	„	10	0,034
10. „	„	6	„	8	„	7	„	7,5	„	Tod	

Kontrollversuch:

1. Maus	30.1	6,5	„	7,5	„	9,5	„	10,5	„	„	
2. „	„	6	„	7	„	7	„	7,5	„	„	
3. „	„	6	„	7	„	8	„	9	„	9	0,038
4. „	„	6	„	7,5	„	8,5	„	10	„	Tod	
5. „	„	6	„	6,5	„	8,5	„	9,6	„	9,5	Weibch.

Der Tod so vieler Tiere hatte keine äußerlich sichtbaren Ursachen, und es wäre eine zu gewagte Hypothese, die Todesursache in größerer Hormonzufuhr zu suchen, zumal auch 3 Kontrolltiere starben. Bei den Kontrolltieren entdeckten wir bei der Sektion ein Weibchen, Maus 5. Es blieben uns also noch 3 Versuchstiere und 1 Kontrolltier.

Versuch.

Die Versuchstiere hatten von 2,5—4,5 g zugenommen, das Kontrolltier 3,0 g, also im Durchschnitt eine sehr gute Gewichtszunahme.

Bei der Sektion am 15. 2. fanden wir nach Eröffnung der Leibeshöhle die akzidentellen Geschlechtsmerkmale der Versuchstiere stark vergrößert. Während die Hoden bei dem Kontrolltier frei zutage traten und in die Augen sprangen, waren sie bei den gespritzten Tieren von den akzidentellen Geschlechtsmerkmalen zur Hälfte verdeckt. Die Samenblasen waren sehr stark vergrößert und reichten bis in die Bauchhöhle hinaus und hatten hahnenkammähnliches Aussehen. Die Prostata war in geringerem Maße vergrößert.

Die Hodengewichte der Versuchstiere lagen innerhalb der physiologischen Schwankungen. Das Hodengewicht von Maus 2 und 3 war niedriger, das Gewicht von Maus 9 höher als das Durchschnittsgewicht. Auch das Hodengewicht des 3. Kontrolltieres übertraf den Durchschnitt.

Die histologische Untersuchung zeigte Einheitlichkeit. Samenblase und Prostata waren stark vergrößert (etwa um das 5—6fache), in den Drüsenräumen lag reichlich Sekret. Die Hoden zeigten die Aehnlichkeit mit den Erwachsenenhoden in der Größe der Samenkanälchen und in der Epithelschichtung. Ueber die Spermatogenese ließ sich nichts Bestimmtes sagen. Zwischenzellen ließen sich in vermehrtem Maße als bei infantilen Tieren nachweisen. Die Hoden der Kontrolltiere zeigten ein ähnliches Verhalten.

Zusammenfassung: Im Allgemeingewicht und Hodengewicht ließ sich nichts Bestimmtes feststellen. Die akzidentellen Geschlechtsmerkmale sind stark vergrößert, der Hoden zeigt vermehrte Zwischenzellbildung, die wir aber auch bei dem Kontrolltier finden.

Da bei dem letzten Versuch nur so wenig Tiere erhalten blieben und wir außerdem noch mehr Hormon zuführen wollten, um eindeutige Reaktion zu bekommen, wurde der Versuch mit 10 Versuchstieren und 5 Kontrolltieren wiederholt. Es wurde viermal nach Aschheim-Zondek gespritzt, und dann wurden die Tiere noch 14 Tage lang täglich zweimal mit 0,3 ccm Urin gespritzt. Der Urin stammte wieder aus dem 3. Monat der Gravidität.

Tabelle Nr. 5:

1—10 Versuchstiere und 1—5 Kontrolltiere. Beginn des Versuches am 24. 2. 1929.

	Gewogen am:	Gesamtgewicht g	Gewogen am:	Gesamtgewicht g	Gewogen am:	Gesamtgewicht g	Gewogen am:	Gesamtgewicht g	Hodengewicht g
1. Maus	24. 2	7,5	3. 3.	11	11. 3.	9	26 3.	12	0,0376
2. „	„	7	„	11	„	10	„	9	0,037
3. „	„	8	„	12	„	11	„	11,5	0,032
4. „	„	6	„	9	„	9	„	10	0,031
5. „	„	6	„	8	„	7	„	8	0,028
6. „	„	7	„	11	„	10	„	13	nicht festg.
7. „	„	7	„	10	„	Tod			
8. „	„	6,5	„	8	„	8	„	12	0,047
9. „	„	6	„	9	„	9	„	14	0,043
10. „	„	6	„	7	„	Tod			
Kontrollversuch:									
1. Maus	24. 2.	8	„	14	„	13	„	13	nicht festg.
2. „	„	7	„	11	„	9	„	10	0,039
3. „	„	8	„	11	„	11,5	„	11	0,0523
4. „	„	7	„	13	„	12	„	12	0,055
5. „	„	6	„	9	„	Tod			

Versuch.

Das Allgemeingewicht wechselte am Sektionstage stark. Eine ganze Reihe Tiere hatte, nachdem der Versuch 7 Tage lief, 4 g zu-

genommen, nahmen aber später wieder ab, um dann nur langsam wieder anzusteigen. Andere Tiere hatten wieder ein langsam ansteigendes Gewicht. Die Gewichtszunahme betrug bei Maus 5 nur 2 g und bei Maus 9 8 g; bei den Kontrolltieren betrug die Gewichtszunahme bis zu 5 g. Ueber einen Hormoneinfluß läßt sich nichts Bestimmtes sagen, da nur Maus 6, 8 und 9 eine sehr starke Gewichtszunahme zu verzeichnen hatten und die Versuchsdauer 30 Tage betrug.

Bei der Sektion waren die akzidentellen Geschlechtsmerkmale der Versuchstiere gegenüber den Kontrolltieren wieder sehr stark vergrößert, wie wir es in den letzten Versuchen schon häufiger gesehen hatten (siehe auch Photographie). Nur Tier 3 zeigte fast gar keine Hypertrophie. Auch Fels berichtete über solche Fehlschläge.

Das Hodengewicht hielt sich an der oberen Grenze der physiologischen Schwankungen und war allgemein sehr groß. Am schwersten waren aber die Hoden der Kontrolltiere.

Die histologische Untersuchung ergab wieder Einheitlichkeit bei sämtlichen Mäusen. Prostata und Samenblase waren enorm vergrößert und mit Sekret gefüllt. An den Hoden ähnelte der Aufbau der Samenkanälchen dem der ausgewachsenen Tiere, es war eine Spermatogenese nachweisbar, und die Zwischenzellen waren genau so wie bei ausgewachsenen Tieren vorhanden. Auch die Kontrolltiere wiesen Spermatogenese auf.

Zusammenfassung: Allgemeingewicht und Hodengewicht ist nicht eindeutig beeinflußt im Sinne einer Gewichtszu- oder -abnahme. Die akzidentellen Geschlechtsmerkmale sind regelmäßig stark vergrößert. Die histologische Untersuchung der Hoden könnte den Anschein erwecken, als ob eine bedeutende Frühreife eingetreten wäre, doch fanden wir bei unseren gleichgewichtigen Kontrolltieren dasselbe histologische Bild, da sich die Tiere bereits in der beginnenden Pubertät befanden.

Während also die Hoden keine nachweisbaren Veränderungen aufwiesen, die auf eine Hormoneinwirkung schließen ließen, kann die Hypertrophie der Samenblasen nur als solche gedeutet werden.

I. Anmerkung.

Versuchsanordnung: Als nächsten Versuch injizierte ich Schwangerenserum in Anlehnung an den Versuch von Fels. Es wurde zweimal die Aschheim-Zondeksche Spritzfolge injiziert.

	Gewogen am:	Gesamtgewicht g	Gewogen am	Gesamtgewicht g	Hodengewicht g
1. Maus	4. 7. 29	7,5	12. 7. 29	8	0,0206
2. „	„	8	„	11	0,025
3. „	„	7	Tod		
4. „	„	8	„		
5. „	„	8	Weibchen		
6. „	„	7	Tod		

Die Samenblasen waren bedeutend vergrößert, Penis- und Prostata-Vergrößerung war unbestimmt. Die Hoden waren nicht verkleinert, doch

war auffallend wenig Fett an den Genitalien. Bei dem Weibchen war die Schwangerschaftsreaktion positiv. Die histologische Untersuchung zeigte normale infantile Hoden und keine Vermehrung der Zwischenzellen, aber geringe Hypertrophie der akzidentellen Geschlechtsmerkmale.

IV. Versuchsgruppe.

Die Versuche mit Schwangerenurin haben bei den aufgeworfenen Fragen keine einwandfreie Klärung herbeigeführt, deshalb mußten wir die Hormone allein injizieren. Um ganz sicher zu gehen, injizierte ich auch den Urin von nicht schwangeren Frauen, um so die Wirkung von Ovarial- oder Hypophysenvorderlappenhormon auszuschalten. Es wurde zweimal die Aschheim-Zondeksche Spritzfolge injiziert mit 0,3 ccm pro Injektion für jede Maus.

Tabelle Nr. 6:

1—8 Versuchstiere. Beginn des Versuches am 26. 6. 1929.

	Gewogen am:	Gesamt-Gewicht g	Gewogen am:	Gesamt-gewicht g	Hoden-gewicht g
1. Maus	26. 6. 29	7	12. 7. 29	14	0,031
2. „	„	6,5	„	7,5	0,02
3. „	„	6	„	Tod	
4. „	„	7	„	„	
5. „	„	6,5	„	„	
6. „	„	7,5	„	12	nicht best.
7. „	„	7,5	„	Tod	
8. „	„	7	„	12	0,018

Versuch.

Von den 8 Tieren blieben nur 4 Tiere zur Auswertung übrig.

Bei der Sektion unterschieden sich die Genitalorgane nicht wesentlich von den Kontrolltieren. Doch fiel auf, daß bei zwei (Nr. 2 und 6) von den 4 Tieren die Samenblase deutlich vergrößert war, was auch histologisch bestätigt wurde. Die Samenblasen waren nicht so stark vergrößert wie in den letzten Versuchen, doch war sie deutlich vorhanden. An den Hoden fand sich weder makro- noch mikroskopisch irgendein Unterschied.

Dieser Befund gab Veranlassung, den Versuch nochmals zu wiederholen. Es wurden jedem Tier täglich 0,6 ccm Urin injiziert.

Tabelle Nr. 7:

1—4 Versuchstiere und 1—3 Kontrolltiere. Beginn der Versuche am 16. 7. 1929.

	Gewogen am:	Gesamt-gewicht g	Gewogen am:	Gesamt-gewicht g	Hoden-gewicht g
1. Maus	16. 7. 29	7	24. 7. 29	Tod	
2. „	„	8	„	9	nicht best.
3. „	„	7	„	10	0,01938
4. „	„	8	„	10	0,028

Kontrollversuch:

	Gewogen am:	Gesamtgewicht g	Gewogen am:	Gesamtgewicht g	Hodengewicht g
1. Maus	16. 7. 29	9	24. 7. 29	12	Weibchen
2. „	„	10	„	15,5	nicht best.
3. „	„	10	„	15	0,0376

Auch hier bemerkte man bei sonst vollkommen normalem Organbefund bei 2 Tieren (Nr. 2 und 4) eine vergrößerte Samenblase (siehe Photographie). An den Hoden war auch histologisch nur ein vollkommen normaler Befund zu erheben.

Von H. O. Neumann wurde dieser Versuch mit 30 Versuchsmäusen und 30 Kontrolltieren wiederholt. Es ergab sich, daß prozentual kein Größenunterschied zwischen den Samenblasen der Versuchs- und Kontrolltiere bestand.

Es ist vielleicht ein Zufallsbefund gewesen, der auf der verschiedenartigen Entwicklung und Reifung der Mäuse beruhen kann.

Zusammenfassung: Wenn auch bei einzelnen Tieren die Samenblasen vergrößert erschienen, so halten sie aber einen Vergleich mit der enormen Vergrößerung der Samenblasen der Tiere, die mit hormonhaltigem Urin gespritzt wurden, nicht aus. Es ist demnach unzulässig, besonders, nachdem meine Untersuchungen an 30 Versuchs- und 30 Kontrolltieren nachgeprüft worden sind, irgendeine Beeinflussung allein durch den Urin einer nicht schwangeren Frau feststellen zu wollen.

V. Versuchsgruppe.

a) Ovarientransplantation.

In den folgenden Versuchen wollte ich reines Ovarialhormon auf infantile männliche Mäuse einwirken lassen. Ich injizierte Ovarien von geschlechtsreifen Mäuseweibchen im Gewicht von 20—22 g.

Wir nahmen zu diesem Experiment 5 männliche und 2 Kontrolltiere. Die Mäuse bekamen innerhalb 13 Tagen je 9 Ovarien geschlechtsreifer Weibchen in 0,5 ccm physiologischer Kochsalzlösung zerkleinert und aufgeschwemmt unter die Haut am Rücken injiziert.

Tabelle Nr. 8:

1—5 Versuchstiere, 1—2 Kontrolltiere. Beginn des Versuches am 7. 4. 1929.

	Gewogen am:	Gesamtgewicht g	Gewogen am:	Gesamtgewicht g	Hodengewicht g
1. Maus	7. 4 29	8	22. 4. 29	8	0,006
2. „	„	7	„	7	Weibchen
3. „	„	7	„	6,5	0,005
4. „	„	8	„	7,5	0,004
5. „	„	8,5	„	8,5	Weibchen

Kontrollversuch:

	Gewogen am:	Gesamtgewicht g	Gewogen am:	Gesamtgewicht g	Hodengewicht g
1. Maus	7. 4. 29	8,5	22 4. 29	11	0,035
„	„	8,5	„	9	0,034

2 Tiere entpuppten sich bei der Sektion als Weibchen, doch zeigten die übrigen 3 Tiere derart gleiche Befunde, daß wir daraus Schlüsse ziehen zu können glauben.

Das Allgemeingewicht hatte in den 14 Tagen abgenommen oder war, wie bei Maus 1, stehen geblieben, während die Kontrolltiere zugenommen hatten.

Bei der Sektion waren die Genitalien der Versuchstiere sehr atrophisch und anaemisch. Die Hoden fielen bei den Kontrolltieren durch ihre Größe auf im Gegensatz zu den Versuchstieren. Ebenso waren die akzidenteilen Geschlechtsmerkmale atrophisch. Das Hodengewicht betrug nur ⅓ des Durchschnittsgewichtes, das der Kontrolltiere war normal.

Histologisch ließ sich diese Atrophie auch nachweisen.

Die akzidentellen Geschlechtsmerkmale zeigten deutliche Degeneration.

An den Hoden waren die Zwischenzellen nur mäßig vermehrt, die Kanälchen und Ausführungsgänge waren klein und degeneriert.

Es konnten also die Beobachtungen in der Literatur, wonach Ovarialhormon degenerativen Einfluß auf die männlichen Genitalien hat, bestätigt werden.

b) Hypophysenvorderlappentransplantation.

Analog dem vorhergehenden Versuch wurden 5 männlichen Mäusen je ein Hypophysenvorderlappen vom Schwein innerhalb von 11 Tagen injiziert, nachdem er zerkleinert und in physiologischer Kochsalzlösung aufgeschwemmt war.

Tabelle Nr. 9:

1—5 Versuchstiere, 1—2 Kontrolltiere. Beginn des Versuches am 8. 4. 1929.

	Gewogen am:	Gesamtgewicht g	Gewogen am:	Gesamtgewicht g	Hodengewicht g
1. Maus	8. 4. 29	5	Tod		
2. „	„	5	19. 4. 29	6,5	Weibchen
3. „	„	8	Tod		
4. „	„	9	19. 4. 29	10	0,0153
5. „	„	5	Tod		
Kontrollversuch:					
1 Maus	8. 4. 29	7	19. 4. 29	9,5	0,0188
„	„	8	„	9	0,0200

Von diesem Versuch blieb nur ein Tier erhalten, das innerhalb 11 Tagen 1 g zugenommen hatte.

Bei der Sektion stellte es sich heraus, daß von den 2 Tieren ein Tier ein Weibchen war. Die Genitalorgane des anderen Tieres waren blaß und klein. Die sekundären Geschlechtsmerkmale zeigten keinen Unterschied gegenüber den Kontrolltieren. Das Hodengewicht liegt unter dem Durchschnittsgewicht.

Da sich aus dem letzten Versuch keinerlei Schlüsse ziehen ließen, wurde der Versuch wiederholt, und zwar erhielt jedes Tier in der oben angegebenen Weise je einen Hypophysenvorderlappen vom Schweim im Laufe von drei Injektionen. Es wurden zu diesem Versuch 8 Tiere genommen und 3 Kontrolltiere.

Tabelle Nr. 10:

1—8 Versuchstiere, 1—3 Kontrolltiere. Beginn des Versuches am 22. 4. 1929.

	Gewogen am:	Gesamtgewicht g	Gewogen am:	Gesamtgewicht g	Hodengewicht g
1. Maus	22. 4. 29	7,5	4 5. 29	Tod	
2. „	„	6	„	„	
3. „	„	6,5	„	„	
4. „	„	7	„	6,5	0,015
5. „	„	6	„	8	0,0103
6. „	„	8	„	9	0,028
7. „	„	6,5	„	7	0,013
8. „	„	7	„	9	0,015
Kontrollversuch:					
1. Maus	22. 4. 29	8	„	10	0,029
2. „	„	5	„	Tod	
3. „	„	5	„	„	

Von den 8 Tieren starben 3.

Die Gewichtszunahme war in der ungefähr 14tägigen Dauer des Versuches nur sehr mäßig, sie überstieg keine 2 g.

Bei der Sektion der Versuchstiere zeigte sich teils eine geringe Hypertrophie der akzidentellen Geschlechtsmerkmale, teils verhielten sich die Geschlechtsmerkmale normal. Das Hodengewicht zeigte teils geringe Grade von Uebergewicht, teilweise verhielt es sich normal, teilweise lag es über dem Durchschnittsgewicht.

Diesem Befund entspricht durchaus die histologische Untersuchung. Bei Tier 6 (9 g) lag eine deutliche Hypertrophie der gesamten akzidentellen Geschlechtsmerkmale vor; in den Hoden waren alle Zeichen der Reife vorhanden; das Epithel der Kanälchen war geschichtet, die ganze Hodenstruktur war kompakter, und in den Hodenkanälchen bemerkte man eine Spermatogenese. Man hatte das Bild eines Hoden vom ausgewachsenen Tier vor sich.

Man fand histologisch bei anderen Tieren aber auch ein völlig normales Bild, andere mit Untergewicht des Hoden, auffallender Klein-

heit und geringer Entwicklung des Genitalsystems. Die Zwischenzellen waren nie vermehrt.

Zusammenfassung:

a) Ovarialsubstanz: Sämtliche Tiere, denen Ovarien implantiert worden waren, wiesen an den Genitalorganen schwerste Degenerationserscheinungen auf, das Hodengewicht war enorm zurückgegangen und betrug nur ¼—⅓ des Normalgewichtes. Die Samenblasen waren ebenfalls kleiner. Die histologische Untersuchung bestätigte die Degeneration des gesamten Genitalapparates. Das Allgemeingewicht der Versuchstiere hatte abgenommen.

b) Hypophysenvorderlappensubstanz: Die Versuche mit Hypophysenvorderlappensubstanz ergaben keine einheitlichen Befunde. Es trat teils eine Hypertrophie der akzidentellen Geschlechtsmerkmale auf, teils boten die Genitalorgane normalen Befund. Am Hoden waren auch histologisch keinerlei Zeichen vorhanden, die unbedingt auf eine Hormonwirkung schließen ließen.

Von ähnlichen Versuchen berichten auch Aschheim-Zondek. Die Ursache für die unkonstante Wirkung ist vorerst keineswegs geklärt.

VI. Versuchsgruppe.

a) Hypophysenvorderlappenhormon.

1. Praehormon.

Die Transplantation von Hypophysenvorderlappensubstanz hatte zu keinem einheitlichen Ergebnis geführt. Deshalb injizierte ich reines Extrakt, und zwar Praehormon.

Versuchsanordnung: Zu dem folgenden Versuch nahm ich 11 Versuchstiere und 5 Kontrolltiere. Maus 1—6 erhielt je 2 Einheiten des Hormons in physiologischer Kochsalzlösung verdünnt, und Maus 7—11 erhielt 1½ Einheiten.

Tabelle Nr. 9:

1—11 Versuchstiere, 1—5 Kontrolltiere. Beginn des Versuches am 26. 6. 1929.

	Gewogen am:	Gesamtgewicht g	Gewogen am:	Gesamtgewicht g	Hodengewicht g
1. Maus	26. 6. 29	7	5. 7. 29	11	0,02
2. „	„	6	„	8,5	0,018
3. „	„	6,5	„	8	0,012
4. „	„	7	„	11,5	0,021
5. „	„	6,5	„	8	0,023
6. „	„	6,5	„	9	0,013
7. „	„	6,5	3. 7. 29	9,5	0,016
8. „	„	6,5	„	11	0,017
9. „	„	7	„	12	0,018
10. „	„	6	„	10,5	0,0175
11. „	„	6,5	„	12	0,022

Kontrollversuch:

	Gewogen am:	Gesamtgewicht g	Gewogen am:	Gesamtgewicht g	Hodengewicht g
1. Maus	26. 6. 29	8	3. 7. 29	10	0,02
2. „	„	7,5	„	12	0,02
3 „	„	7,5	5. 7. 29	11	0,03
4. „	„	8	„	12	0,032
5. „	„	6,5	„	8	0,016

Die Gewichtszunahme der Tiere zeigte große Schwankungen von 1½ bis 5½ g; man kann hier auch nicht von einer Hormonwirkung sprechen, da die Gewichtszunahme unabhängig von der Hormonmenge auftrat.

Der Sektionsbefund der Versuchstiere deckte vollkommen normale Verhältnisse auf, es war kein Unterschied gegenüber den Kontrolltieren zu erheben. Man könnte bei 2 Tieren von einer geringfügigen Vergrößerung der Samenblase sprechen (Maus 1 und 4), doch wurde diese Vergrößerung wieder bei anderen Tieren (Nr. 8, 9, 10), die dasselbe Gewicht haben, vermißt. Das Hodengewicht der Versuchstiere hatte gegenüber dem Durchschnittsgewicht in geringem Maße abgenommen.

Der histologische Befund ergab bei den schweren Tieren, sowohl Versuchstieren als auch Kontrolltieren, die Zeichen einer beginnenden Reife, die sich in einer Schichtung des Kanälchenepithels zeigte. Bei den Tieren mit einem geringeren Gewicht dagegen bot der Hoden und die akzidentellen Geschlechtsmerkmale das Bild der Genitalorgane infantiler Tiere.

Geringe Mengen eines Hormons schienen im Gegensatz zur weiblichen infantilen Maus keinen oder nur sehr geringen Einfluß auf das männliche Genitalsystem zu haben, wie es auch schon von Aschheim-Zondek festgestellt worden war.

Der Versuch wurde wiederholt mit 3½ Einheiten Praehormon pro Maus. 9 Mäuse wurden gespritzt. Die Versuchsanordnung war dieselbe wie im letzten Versuch.

Tabelle Nr. 10:

Nr. 1—9 Versuchstiere, Nr. 1—4 Kontrolltiere.
Allgemeingewicht und Hodengewicht.

	Gewogen am:	Gesamtgewicht g	Gewogen am:	Gesamtgewicht g	Hodengewicht g
1. Maus	11. 7. 29	6	24. 7. 29	13	nicht festg.
2. „	„	7	„	15	0,048
3. „	„	7	„	10,5	0,035
4. „	„	7	„	12	0,041
5. „	„	6,5	„	11	0,034

	Gewogen am:	Gesamtgewicht g	Gewogen am:	Gesamtgewicht g	Hodengewicht g
6. Maus	11. 7. 29	7	24. 7 29	14	0,035
7. „	„	7	„	12	0,0416
8. „	„	7	„	9,5	0,028
9. „	„	7	„	10	0,027

Kontrollversuch:

1. Maus	11. 7. 25	8	24. 7. 29	15,5	nicht festg.
2. „	„	7,5	„	15,5	0,045
3. „	„	8	„	14	0,0496
4. „	„	8	„	15	0,041

Das Allgemeingewicht der Tiere hatte fast bei allen Mäusen um das doppelte zugenommen. Doch beschränkte sich die Gewichtszunahme nicht allein auf die Versuchstiere, man konnte an den Kontrolltieren das gleiche feststellen. Damit ließ sich eine Hormonwirkung als Ursache für die Gesamtgewichtszunahme ausschließen.

Bei der Betrachtung des Hodengewichtes fiel auf, daß das hohe Gewicht im Allgemeinen über dem Durchschnitt lag. Dasselbe ließ sich aber auch bei den Kontrolltieren feststellen.

Bei der Sektion der Versuchstiere zeigte sich eine Hypertrophie der akzidentellen Geschlechtsmerkmale, die sehr viel deutlicher war als bei den vorhergehenden Versuchen (siehe Abbildung), während sich bei den Kontrolltieren normale Verhältnisse vorfanden.

Mikroskopischer Befund: a) an den akzidentellen Geschlechtsmerkmalen war eine Hypertrophie festzustellen, die Drüsen waren weit, mit Sekret gefüllt.

b) An den Hoden der Versuchstiere dagegen ließ sich keine Veränderung nachweisen, die auf eine Hormonwirkung im Gegensatz zu den unbehandelten Kontrolltieren hätte schließen lassen. Versuchs- und Kontrolltiere boten entsprechend ihrem Gewicht an den Hoden Zeichen der Reife in Schichtung des Epithels und Auftreten von Zwischenzellen, wie man es bei geschlechtsreifen Tieren sieht.

2. Prolan.

Die letzten Versuche haben uns gezeigt, daß die zugeführte Hormonmenge noch nicht ausreichte für eine eindeutige Klärung der Fragen. Wir verdünnten deshalb 1000 Einheiten „Prolan" auf 60 ccm physiologischer Kochsalzlösung. Diese Lösung haben wir im Laufe von einer Woche 12 Tieren eingespritzt. Eine Maus starb am 2. Tag des Versuches, so daß sich praktisch die 1000 Einheiten Prolan auf 11 Tiere verteilen. Jedes Tier erhielt ungefähr 90 Einheiten Prolan. Dreimal täglich wurde jede Maus mit 0,3 ccm der Lösung gespritzt.

Tabelle Nr. 11:

Nr. 1—12 Versuchstiere, Nr. 1—3 Kontrolltiere.
Allgemeingewicht und Hodengewicht.

	Gewogen am:	Gesamtgewicht g	Gewogen am:	Gesamtgewicht g	Hodengewicht g
1. Maus	7. 11. 29	7	15. 11. 29	12	0,026
2. „	„	7	„	8	0,0147
3. „	„	6	„	7	0,0167
4. „	„	7,5	„	10	0,0196
5. „	„	5	„	7	0,0093
6. „	„	5	„	7	0,0186
7. „	„	7	„	11	0,022
8. „	„	9	„	10	Weibchen
9. „	„	6	„	Tod	
10. „	„	8	„	9	0,033
11. „	„	8	„	10	0,0343
12. „	„	7	„	11	0,035
Kontrollversuch:					
1. Maus	7. 11. 29	9	„	14	0,0394
2. „	„	9	„	12,5	Weibchen
3. „	„	4	„	7	0,0124

Am Schluß des Versuches zeigte sich, daß die Gewichtszunahme während des Versuches zwischen 1 und 5 g bei den Versuchstieren schwankt.

Bei der Sektion der Versuchstiere waren die Samenblasen um das 3—4fache vergrößert; es resultierte eine deutliche Hypertrophie. Doch war die Hypertrophie nicht in dem Maße vorhanden wie bei einigen Urinversuchen (s. oben).

Bei der Feststellung des Hodengewichtes bei einigen Tieren (Nr. 2, 3, 5) fiel das geringe Hodengewicht auf, welches unterhalb der physiologischen Schwankung lag; der Hoden von Maus 10 und 11 war dagegen schwerer (oberhalb der physiologischen Schwankungen). Wiederum zeigten die Hoden von Maus 6, 7, 12 normales Genitalgewicht, demnach kein einheitlicher Befund.

Mikroskopisch erwies sich eine sehr starke Hypertrophie der gesamten akzidentellen Geschlechtsmerkmale, Prostata und Samenblase waren stark hyperaemisch und strotzend mit Sekret gefüllt.

Der Hoden bot durchgehend das Bild eines sich in beginnender Geschlechtsreife befindenden Tieres insofern, als das Epithel geschichtet war, die Kanälchen kompakter und ihr Lumen weiter. Jedoch ließ sich eine Spermatogenese nur vermuten, aber nicht mit Sicherheit feststellen. Die Zwischenzellen des Hodens fanden sich nicht vermehrt.

Ein Kontrollversuch, unabhängig ausgeführt im Laboratorium der Frauenklinik, ergab bei 10 Mäusen, die täglich 10 Tage hintereinander je 15 Einheiten Prolan erhielten und deren Durchschnittsgewicht am Sektionstag 11 g mit einem Hodengewicht von 0,030—0,040 g betrug,

eine enorme Hypertrophie der gesamten Genitalorgane, wie ich sie nur bei einigen Urinversuchen zu verzeichnen hatte (s. oben). Die Hoden boten das Bild einer geschlechtsreifen Maus mit deutlicher Spermatogenese als Durchschnittsbefund.

Zusammenfassung: Bei geringer Hormonzufuhr findet sich keinerlei Reaktion an den Genitalien männlicher Tiere, bei größerer Hormonzufuhr reagierten zuerst die akzidentellen Geschlechtsmerkmale mit einer Hypertrophie, und erst bei sehr großer Hormongabe (150 Einheiten) zeigten sich an den Hoden beginnende Reifezeichen in der Anordnung der Kanälchen und in dem vermehrten Auftreten von Zwischenzellen, die zu dem Bilde eines geschlechtsreifen Hoden gehören. Man sieht hieraus, welch ungeheure Mengen im Urin ausgeschieden werden können, da ich ähnliche Bilder bei den Versuchen erhielt, wo längere Zeit Schwangerenurin injiziert war. Ob diese Befunde wirklich stets als Hormonwirkung aufgefaßt werden müssen, ist nicht sicher.

b) Ovarialhormon.

Das 2. Hormon, dessen Einwirkung noch zu untersuchen war, war das Ovarialhormon.

In derselben Weise wie im vorhergehenden Versuch wurde 8 Mäusen 200 Einheiten „Follikulin" in Verdünnung injiziert.

Tabelle Nr. 12:

Nr. 1—8 Versuchstiere, Nr. 1—2 Kontrolltiere.
Allgemeingewicht und Hodengewicht.

	Gewogen am:	Gesamtgewicht g	Gewogen am:	Gesamtgewicht g	Hodengewicht g
1. Maus	14. 11. 29	7	23. 11. 29	11	0,017
2. „	„	7	„	12	0,0144
3. „	„	6	„	9	0,01
4 „	„	6	„	10	0,015
5. „	„	7	„	11	0,0114
6. „	„	6	„	10	0,0120
7. „	„	7	„	10	0,0146
8. „	„	6	„	Tod am 2 Tage	
Kontrollversuch:					
1. Maus	14. 11. 29	7	„	10	0,0246
2. „	„	6	„	9	0,0260

Die Tiere hatten in einer Woche um 3—4 g zugenommen, ebenso wie die Kontrolltiere.

Bei der Sektion der Versuchstiere waren makroskopisch die Hoden klein; dies bestätigte mir die Gewichtskontrolle der Hoden, die Werte erheblich unter den Durchschnittsschwankungen ergab. Sonst ließ sich makroskopisch kein deutlicher Unterschied feststellen.

Die histologische Untersuchung ließ an den Genitalorganen Atrophie und Degenerationserscheinungen erkennen. Die Samenblase und Prostasta waren klein, es war wenig Sekret in den Hohlräumen. An den Hoden waren keinerlei Zeichen einer beginnenden Geschlechtsreife zu erkennen. Zwischenzellen waren vorhanden, und zwar bestand eine Vermehrung im Verhältnis zu den atrophischen Genitalorganen; berücksichtigt man aber das Allgemeingewicht, dann kann von keiner Vermehrung die Rede sein.

Im Laboratorium der Frauenklinik wurde ein Versuch ausgeführt: die Mäuse wurden 10 Tage lang mit je 20 Einheiten Unden gespritzt. Die Tiere hatten ein Durchschnittsgewicht von 9 g am Sektionstage und Hodengewicht von 0,019 g. Es bestand eine starke Atrophie, keinerlei Zeichen einer Reife, Zwischenzellen waren nicht vermehrt.

Zusammenfassung: Durch Ovarialhormon wurde eine Atrophie der gesamten männlichen Genitalorgane hervorgerufen, die Hoden nahmen an Gewicht ab, die akzidentellen Geschlechtsmerkmale verkümmerten. Die Zwischenzellen vermehrten sich nicht. Man kann auch hier wieder feststellen, welch große Extraktmengen vorhanden sein müssen, bevor dies Ergebnis eintritt; trat doch nach Transplantation einiger Ovarien (s. oben) eine noch ausgesprochenere Gewichtsabnahme an den Hoden auf.

II. Anmerkung.

Versuchsanordnung: Es folgt jetzt ein Versuch, wo Praehormon mit normalem Urin verdünnt gespritzt wurde. Tier 1 bis 6 erhielt 4,5 Einheiten, Tier 7 bis 10 = 3 Einheiten Praehormon.

	Gewogen am:	Gesamtgewicht g	Gewogen am:	Gesamtgewicht g	Hodengewicht g
1. Maus	2. 7. 29	7	20. 7. 29	9,5	0,0173
2. „	„	7	„	10,5	0,029
3. „	„	8	„	14	0,0376
4. „	„	8	„	12	0,037
5. „	„	8	„	8	0,027
6. „	„	8	„	13	nicht festg.
7. „	„	8	„	12,5	„ „
8. „	„	7	„	11	0,0126
9. „	„	8	„	12	Weibchen
10. „	„	8	„	11	0,018
Kontrollversuch:					
1. Maus	26. 7. 29	7	„	9,5	0,027
2. „	„	7	„	13	nicht festg.
3. „	„	7	„	9	0,017
4. „	„	7	„	9	0,018

Bei Tier 7 bis 10 ist nur die Samenblase vergrößert, sonst im Fettgehalt und Aussehen der Genitalien der gleiche Befund. Bei Tier 1 bis 7 ist eine stärkere Vergrößerung der Samenblase zu sehen, doch nicht bei allen Tieren in dem gleichen Ausmaß. Das Hodengewicht sicher schwankend. Histologisch findet sich Vergrößerung der Samenblasen, die Hoden verhalten sich normal.

Zusammenfassung

I. Versuchsgruppe: Es wurde nach dem Aschheim-Zondek-schen Spritzverfahren zweimal Schwangerenurin aus dem 8. Monat injiziert. Die Hoden wiesen nur ab und zu Zeichen der beginnenden Frühreife auf. Man sah geschichtete Epithelien und manchmal Zwischenzellen, ein Bild, welches dem Hoden einer erwachsenen Maus ähnelt. (Hormonwirkung?) Bei einigen Tieren waren Prostata und Samenblase vergrößert, bei anderen Mäusen des Versuches aber fehlten diese Befunde.

II. Versuchsgruppe: Ich steigerte die Hormondosis in diesem Versuch (Urin aus dem 9. Graviditätsmonat viermal nach Aschheim-Zondek-Schema gespritzt). Eine starke Hypertrophie der akzidentellen Geschlechtsmerkmale, besonders der Samenblasen, war bei allen gespritzten Versuchstieren nachzuweisen. Die Hoden zeigten manchmal in ausgesprochenerem Maße als im vorhergehenden Versuch Reifungszeichen. Obgleich die Mäuse nur 10—11 g wogen, ähnelten die Hoden histologisch den Keimdrüsen von 13—14 g schweren Mäusen. Zu dieser Zeit beginnt physiologisch die Geschlechtsreife mit geordneter Schichtung der Epithelien und einer Vermehrung der Zwischenzellen.

III. Versuchsgruppe: Dieser Versuch sollte entscheiden, ob bei vermehrten Urininjektionen (wir verwandten des höheren Hormongehaltes wegen Urin aus dem 3. Monat und injizierten viermal das Aschheim-Zondek-Schema) eine vollkommen einheitliche Reaktion zu erzielen war. Das Hodengewicht der Versuchstiere war von dem der Kontrolltiere nicht verschieden. Abgesehen von einer starken Hypertrophie der akzidentellen Geschlechtsmerkmale war bei diesem Versuch aber kein sicherer Einfluß einer Hormonwirkung auf die Keimdrüsen festzustellen, da alle Tiere in das Alter der physiologischen Geschlechtsreife gekommen waren, so daß es sich nicht entscheiden ließ, welcher entscheidende Einfluß dem Hormon zukommt, da die Kontrolltiere histologisch dasselbe Hodenbild aufwiesen.

In den folgenden Versuchen wurde reines Hormon injiziert, um nach Art einer Analyse die verschiedenen im Schwangerenurin ausgeschiedenen Wirkstoffe einzeln festzustellen. Dazu gehörte auch die Einwirkung von Urin nicht schwangerer Frauen auf die männlichen Genitalorgane.

IV. Versuchsgruppe: (Urin Nichtschwangerer). Es ergab sich eine geringe Vergrößerung der Samenblasen, nachdem zweimal nach Aschheim-Zondek gespritzt worden war. Diese nun

immerhin auffallende Hypertrophie läßt sich vorerst nicht erklären. Vielleicht erhöht sich der Hormonspiegel bei Frauen, die geboren haben, da der Hypophysen-Vorderlappen noch viele Jahre nach einer Geburt charakteristische Veränderungen aufweist.

V. **Versuchsgruppe**: Implantationen, die ich im folgenden Versuch mit Mäuseovarien ausführte, ergaben eine starke Atrophie und Degeneration der gesamten Genitalorgane.

Hypophysen-Vorderlappen-Implantationen führten zu keinen nennenswerten und eindeutigen Befunden. In einigen Fällen ließ sich eine geringe Vergrößerung der Samenblase feststellen. An den Hoden konnten keine Veränderungen nachgewiesen werden.

VI. **Versuchsgruppe**: Die weiteren Versuche wurden mit Extrakten ausgeführt. Geringe Mengen eines Hypophysen-Vorderlappen-Extraktes (3,5—4 Einheiten) brachten keine nennenswerten Ergebnisse. Erst 150 Mäuseeinheiten Prolan erzeugten Genitalveränderungen, ähnlich den Befunden, die bei vermehrter Urininjektion erhoben werden konnten: Hypertrophie der akzidentellen Geschlechtsmerkmale und an den Hoden manchmal Zeichen der beginnenden Reife.

Ovarialhormon führte ähnlich wie die Transplantationen von Ovarialsubstanz zu Degenerationserscheinungen am Genitalapparat mit Vermehrung der Zwischenzellen.

Ergebnisse

Das Hypophysenvorderlappenhormon ruft auch bei infantilen Mäusen gewisse Reifeerscheinungen hervor. Zwischenzellen sind in den Hoden reichlicher anzutreffen. Diese Vermehrung der Zwischenzellen steht aber m. E. im Zusammenhang mit den Veränderungen in den Hodenkanälchen. Die physiologische Vermehrung der Zwischenzellen hat mit dem gehäuften Auftreten zumeist unreifer Zwischenzellen im unentwickelten Hoden nichts zu tun. Bei diesen Reifezeichen ist das Epithel in den Kanälchen ordnungsgemäß geschichtet, manchmal läßt sich auch eine beginnende Spermatogenese nachweisen. Niemals aber habe ich gesehen, daß das histologische Bild reichlicher Zwischenzellen aufwies als bei erwachsenen Tieren. Diese Zwischenzellen sind m. E. Zeichen eines funktionstüchtigen Organes. Man muß sie unterscheiden von den Zwischenzellen, die man z. B. im unentwickelten und degenerierten Hoden antrifft.

Gewichtsmäßig habe ich an den Hoden im Gegensatz zu Fels und Biedl, die eine Gewichtsabnahme, und Aschheim-Zondek, die eine Größenzunahme feststellten, keine Reaktion gesehen. Das Hodengewicht blieb innerhalb der physiologischen Grenzen.

Am empfindlichsten sind zweifellos die akzidentellen Geschlechtsmerkmale, die immer hypertrophieren und bei genügender Hormonzufuhr geradezu groteske Formen annehmen im Vergleich zur Körpergröße der Tiere.

Lassen sich nun infantile männliche Mäuse für eine Schwangerschaftsdiagnose verwenden?

Der Hoden scheint auf Hypophysenvorderlappenhormon längst nicht so reaktionsfähig zu sein wie die Ovarien. Das Ovarium reagiert auf minimalste Mengen, der Hoden aber nicht. Dazu kommt bei männlichen Tieren ein viel größerer Prozentsatz von Versagern. Außerdem wird durch das gleichzeitig im Urin ausgeschiedene Ovarialhormon, welches auf die weibliche Keimdrüse nicht einwirkt, bei männlichen Tieren die Reaktion gehemmt. Das Ovarialhormon wird aber eher aus der Blutbahn ausgeschieden, dadurch gelingt es, daß bei vermehrter Urinzufuhr das Hypophysenvorderlappenhormon allmählich kumuliert und eine Reaktion auslöst. Hierzu bedarf es aber einer viel zu langen Zeit. Meistens kommen die jungen Tiere in das Alter, in dem physiologisch die Geschlechtsreife beginnt. An den akzidentellen Geschlechtsmerkmalen, besonders an den Samenblasen, treten zwar sehr oft frühzeitig charakteristische Veränderungen auf, doch ist die Zahl der Versager nach einer Versuchsdauer von 100—200 Stunden viel zu groß, als dass sich ein sicheres Urteil fällen

ließe. Da man mindestens 12—15 Tage braucht, um ein einigermaßen einwandfreies Resultat zu erzielen, eignen sich männliche Tiere praktisch nicht für eine biologische Frühschwangerschaftsdiagnose.

Neuerdings wurden von Zondek mehrere Verfahren angegeben, die es ermöglichten, einerseits das Ovarialhormon vom Hypophysenvorderlappenhormon zu trennen, andererseits das Hypophysenvorderlappenhormon in geringer Flüssigkeitsmenge zu konzentrieren.

Die Verfahren von Zondek möchte ich kurz angeben: Dadurch, daß man den Urin mit Aether schüttelt, wird er entgiftet und gleichzeitig das weibliche Sexualhormon entfernt.

Konzentrierungsverfahren: 660 ccm Frühurin, der schwach mit Essigsäure angesäuert ist, wird filtriert und mit 240 ccm 96prozentigen Alkohol versetzt, 5 Min. geschüttelt und die Lösung ½ Stunde stehen gelassen. Danach wird zentrifugiert, das Hormon befindet sich in der Fällung. Es wird in 30—50 ccm Aether 3 Minuten geschüttelt, der Aether abgegossen und in 11 ccm Aqua dest. aufgeschwemmt, wiederum 5 Minuten lang geschüttelt und zentrifugiert. Das Hormon von 660 ccm Urin befindet sich jetzt in den 11 ccm Wasser. Bei weiblichen Mäusen läßt sich hiermit eine Schnellschwangerschaftsreaktion in 51—57 Stunden anstellen. Doch ist die Reaktion nicht so genau.

Ob männliche Mäuse bei der oben von Zondek angegebenen Schnellreaktion mit Hormonkonzentration und Entfernung des Ovarialhormon in Frage kommen, kann ich nicht entscheiden. Dies erfordert erst neue Versuche. Da die Diagnose aber stets aus der Samenblasenhypertrophie gestellt werden mußte und Größenunterschiede etwas Relatives sind, hat diese Methode a priori stets Nachteile gegenüber der Feststellung eines Blutpunktes in einem Ovarium.

Man wird wohl immer, wenn genügend Mäusematerial zur Verfügung steht, auf weibliche Tiere zurückgreifen.

Als wir vor 2 Jahren mit unseren Experimenten begannen, wurden die Hormone wie Prolan und weibliches Sexualhormon als je ein Hormon bezeichnet. Inzwischen konnte Zondek zeigen, daß Prolan aus Prolan A = Follikelreifungshormon und Prolan B = Luteinisierungshormon zusammengesetzt ist. Prolan A und B mobilisieren ihrerseits wieder 2 Ovarialhormone: Follikulin und Lutin mit ganz getrennten Funktionen am Uterus (Corner, Clauberg).

Die nicht einheitlichen Befunde lassen sich zum Teil auch dadurch erklären, daß die Versuchsvoraussetzungen falsch waren. Wir nahmen an, daß nur 2 Wirkstoffe im Urin vorhanden sind und nur ein Wirkstoff im bestimmten Hormonpräparat. In Wirklichkeit arbeitete man aber mit mehreren Stoffen, ohne deren Mengenverhältnis zu kennen.

Es ist so, wie Fränkel erst vor kurzem sagte, wir stehen erst am Anfang der Hormonforschung.

Die Experimente wurden im Februar 1930 abgeschlossen.

Nach Abschluß meiner Arbeit wurde ich auf Versuche von Borst (Dtsch. med. Wochenschrift Nr. 27, 1930) aufmerksam.

Während wir unsere Mäuse nach Gewicht geordnet hatten, teilte Borst seine Mäuse nach Alter ein. Ich erlaube mir im Folgenden, seine Arbeit in Kürze zu referieren.

Einteilung der Altersgruppen:

1. Vom 1.—26. Tag (unreife Keimdrüsen),
2. Vom 26.—40. Tag (reifende Keimdrüsen),
3. Ueber 40 Tage alt (ausgereifte Keimdrüsen).

In der ersten Versuchsgruppe sah er durch Prolan (1000 Einheiten) den germinativen Anteil teils geschädigt, teils angeregt, Spermatogonien und Spermatocyten geraten in lebhafte Teilung, das Epithel zeigt deutliche Unruhe, keine Spermienbildung. Die Veränderungen traten bereits nach 100 Stunden auf. Prostata und Samenblase zeigten vermehrte Drüsenbildung. Eine Reaktion der Zwischensubstanz ist festzustellen, die entweder auf Reifung oder auf Hormonwirkung beruht.

In der zweiten Altersgruppe waren bei geringen Prolandosen (30–260 Einheiten) keine einheitliche Veränderung im germinativen Anteil der Hoden festzustellen, dagegen wechselnde Reaktion der Zwischensubstanz. Auch bei stärkeren Dosen überwog die Zwischensubstanz. Die Zwischenzellen waren vergrößert, die Spalträume des Interstitiums waren weiter, das Hodengewicht hatte abgenommen. Samenblase und Prostata waren vergrößert.

In der dritten Altersgruppe führte Prolan, in mehreren tausend Einheiten zugeführt (bis zu 6240 Einheiten), in den Hodenkanälchen zu Degeneration, die Zwischenzellen und die Spalträume waren vergrößert. Das Hodendurchschnittsgewicht der Prolantiere war verringert. Die akzidentellen Geschlechtsmerkmale hypertrophierten.

Es stellt sich dadurch für uns eine weitere Fehlerquelle fest, da wir uns nur nach dem Gewicht gerichtet hatten.

Zum Schluß meiner Arbeit möchte ich Herrn Geheimrat Prof. Dr. E. Kehrer meinen verbindlichsten Dank aussprechen für die freundliche Ueberlassung des Themas und Herrn Privatdozenten Dr. H. O. Neumann für die Durchsicht meiner histologischen Präparate und die Unterstützung und vielfachen Ratschläge im Verlaufe meiner Experimente.

Das Literaturverzeichnis liegt in der Bibliothek der Universitäts-Frauenklinik zu Marburg auf.

Abbildungen meiner Versuchsergebnisse



a 1 2 3 4 5

a) Kontrolltier, 2. Versuchsgruppe, Tabelle Nr. 3, 5. Kontrolltier.

1) 2. Versuchsgruppe, Tabelle Nr. 3, Tier 10, viermal nach dem Aschheim-Zondek-Verfahren mit Urin aus dem 9. Graviditätsmonat injiziert.

2) 3. Versuchsgruppe, Tabelle Nr. 5, Tier 6, viermal nach dem Aschheim-Zondek-Schema mit Urin aus dem 3. Graviditätsmonat und 14 Tage zweimal täglich je 0,3 ccm von demselben Urin injiziert.

3) 4. Versuchsgruppe, Tabelle Nr. 6, Tier 6, 16 Tage lang zweimal mit je 0,3 ccm Urin einer nichtschwangeren Frau injiziert.

4) 6. Versuchsgruppe, Tabelle Nr. 10, Tier 1, mit 3,5 Einheiten Prähormon injiziert.

5) 2. Anmerkung, Tier 6; 4,5 Einheiten Prähormon mit normalem Urin verdünnt.

Lebenslauf

Ich, Heinrich Wilhelm Bock, wurde am 2. Februar 1906 zu Bielefeld als Sohn des Oberpostsekretärs a. D. Ludwig Bock geboren. Nach vierjähriger Vorschulbildung besuchte ich das Gymnasium zu Bielefeld, wo ich Ostern 1925 die Reifeprüfung bestand. Die ersten vier Semester studierte ich in Marburg Medizin und bestand dort im Frühjahr 1927 das ärztliche Vorexamen. Im 5. Semester studierte ich in Wien, im 6. Semester in Innsbruck, kam dann nach Marburg zurück und bestand hier am 31. Mai 1930 das Staatsexamen in der medizinischen Fakultät. Meine Lehrer waren: Prof. von Auwers, Prof. Göppert, Prof. Schäfer, Prof. Claussen, Prof. Korschelt, Prof. Jaeck, Prof. Jacobshagen, Prof. Dittler, Prof. Kutscher, Prof. Chvostek, Prof. Hochenegg, Prof. Haberda, Prof. Erdheim, Prof. Maresch, Prof. Gruber, Prof. Bayer, Prof. Jarisch, Prof. Steyrer, Prof. Ranzi, Prof. Eymer, Prof. Kerl, Prof. Kehrer, Prof. Müller, Prof. Schenk, Prof. Uffenorde, Prof. Grüter, Prof. Klapp, Prof. Wiedhopf, Prof. Freudenberg, Prof. Versé, Prof. Gürber, Prof. Naujoks, Prof. Hildebrand, Prof. Kretschmer, Prof. Bonhoff, Prof. Burkhardt, Prof. Klevitz, Prof. Schwenkenbecher, Prof. Schmidt.